UNIVERSIDAD DE SAN CARLOS DE GUATEMALA

CENTRO UNIVERSITARIO DE ORIENTE

MÉDICO Y CIRUJANO

CARACTERIZACIÓN CLÍNICA DE NEONATOS CON PIE EQUINO VARO ADUCTO CONGÉNITO

EDIN ROBERTO VARGAS MEDINA

CHIQUIMULA, GUATEMALA, JULIO 2017

UNIVERSIDAD DE SAN CARLOS DE GUATEMALA

CENTRO UNIVERSITARIO DE ORIENTE

MÉDICO Y CIRUJANO

CARACTERIZACIÓN CLÍNICA DE NEONATOS CON PIE EQUINO VARO ADUCTO CONGÉNITO

Estudio descriptivo retrospectivo de corte transversal sobre caracterización clínica de neonatos con pie equino varo aducto congénito en el Hospital Nacional de Chiquimula "Carlos Manuel Arana Osorio" durante el período de 01 de enero de 2012 a 31 de diciembre de 2016.

EDIN ROBERTO VARGAS MEDINA

CHIQUIMULA, GUATEMALA, JULIO 2017

UNIVERSIDAD DE SAN CARLOS DE GUATEMALA

CENTRO UNIVERSITARIO DE ORIENTE

MÉDICO Y CIRUJANO

CARACTERIZACIÓN CLÍNICA DE NEONATOS CON PIE EQUINO VARO ADUCTO CONGÉNITO

TRABAJO DE GRADUACIÓN

Sometido a consideración del Honorable Consejo Directivo

Por

EDIN ROBERTO VARGAS MEDINA

Al conferírsele el título de

MÉDICO Y CIRUJANO

En el grado académico de

LICENCIADO

CHIQUIMULA, GUATEMALA, JULIO DE 2017

UNIVERSIDAD DE SAN CARLOS DE GUATEMALA
CENTRO UNIVERSITARIO DE ORIENTE
MÉDICO Y CIRUJANO

RECTOR
Dr. CARLOS GUILLERMO ALVARADO CEREZO

CONSEJO DIRECTIVO

Presidente:	M.Sc. Nery Waldemar Galdámez Cabrera
Representante de Profesores:	M.Sc. José Leonidas Ortega Alvarado
Representante de Profesores:	Lic. Zoot. Mario Roberto Suchini Ramírez
Representante de Graduados:	Lic. Zoot. Oscar Augusto Guevara Paz
Representante de Estudiantes:	P.C. Diana Laura Guzmán Moscoso
Representante de Estudiantes:	M.E.P. José Roberto Martínez Lemus
Secretaria:	Licda. Marjorie Azucena González Cardona

AUTORIDADES ACADÉMICAS

Coordinador Académico:	Ing. Agr. Edwin Filiberto Coy Cordón
Coordinador de Carrera:	Dr. Edvin Danilo Mazariegos Albanés

ORGANISMO COORDINADOR DE TRABAJOS DE GRADUACIÓN

Presidente y Revisor:	Dr. Edvin Danilo Mazariegos Albanés
Secretario y Revisor:	M.Sc. Carlos Iván Arriola Monasterio
Vocal y Revisor:	M.Sc. Rory René Vides Alonzo
Vocal y Revisor:	M.Sc. Christian Edwin Sosa Sancé

Chiquimula, julio de 2017

Señores:

Miembros Consejo Directivo

Centro Universitario de Oriente

Universidad de San Carlos de Guatemala

Chiquimula, Ciudad.

Respetables Señores:

En cumplimiento de lo establecido por los estatutos de la Universidad de San Carlos de Guatemala y el Centro Universitario de Oriente, presento a consideración de ustedes, el trabajo de graduación titulado **"CARACTERIZACIÓN CLÍNICA DE NEONATOS CON PIE EQUINO VARO ADUCTO CONGÉNITO".**

Como requisito previo a optar el título profesional de Médico y Cirujano, en el Grado Académico de Licenciado.

Atentamente:

"ID Y ENSEÑAD A TODOS"

(f)_____

Edin Roberto Vargas Medina

201043522

Chiquimula, julio de 2017

M. Sc. Nery Waldemar Galdámez Cabrera

Director

Centro Universitario de Oriente

Universidad de San Carlos de Guatemala

Señor Director:

En atención a la designación efectuada por la Comisión de Trabajos de Graduación para asesorar al Bachiller en computación con orientación en programación, Edin Roberto Vargas Medina, con carné No. 201043522, en el trabajo de graduación denominado "CARACTERIZACIÓN CLÍNICA DE NEONATOS CON PIE EQUINO VARO ADUCTO CONGÉNITO", tengo el agrado de dirigirme a usted, para informarle que he procedido a revisar y orientar a las sustentantes sobre el contenido de dicho trabajo.

En este sentido, el tema desarrollado plantea conocer las características clínicas que presentan los neonatos con pie equino varo aducto congénito atendidos en el servicio de Recién Nacidos del Hospital Nacional de Chiquimula durante el período de enero de 2012 a diciembre de 2016, por lo que en mi opinión reúne los requisitos exigidos por las normas pertinentes, razón por la cual recomiendo su aprobación para su discusión en el Examen General Público, previo a optar el Título de Médico y Cirujano, en el Grado Académico de Licenciado.

"ID Y ENSEÑAD A TODOS"

Silver A. Ramos Aya'
TRAUMATOLOGIA Y ORTOPED.
COLEGIADO 14,517

(f)_____

Dr. Silver Ramos Ayala
Médico y Cirujano
Colegiado 14,517
MSc con especialidad en Traumatología y Ortopedia

UNIVERSIDAD DE SAN CARLOS DE GUATEMALA
CENTRO UNIVERSITARIO DE ORIENTE
CARRERA DE MÉDICO Y CIRUJANO

Chiquimula, 11 de julio del 2017.
Ref. MYCTG-22-2017.

M.Sc. Nery Waldemar Galdámez Cabrera
Director
Centro Universitario de Oriente

Señor Director:

De manera atenta se le informa que el estudiante **EDIN ROBERTO VARGAS MEDINA,** identificado con el número de carné 201043522, ha finalizado el Informe Final del Trabajo de Graduación Titulado **"CARACTERIZACIÓN CLÍNICA DE NEONATOS CON PIE EQUINO VARO ADUCTO CONGÉNITO"**, realizado en el Hospital Nacional de Chiquimula, el cual fue asesorado por el Dr. Silver Adonis Ramos Ayala, Traumatólogo y Ortopedista, colegiado 14,517 "quien avala y dictamina favorable en relación al estudio.

Se considera que el mencionado Trabajo de Graduación cumple con los requisitos mínimos para la elaboración de Trabajos de Graduación contempladas en el Normativo de Trabajos de Graduación de la Carrera Médico y Cirujano del Centro Universitario de Oriente, por tal razón recomiendo su aprobación para autorizar los trámites necesarios para su discusión en el Examen General Público, previo a otorgársele el Título de Médico y Cirujano, en el grado Académico de Licenciado.

Sin otro particular, me suscribo.

Atentamente;

"Id y Enseñad a Todos"

MSc. Carlos Iván Acriola Monasterio
Encargado Unidad de Investigación y Trabajos de Graduación
- Carrera de Médico y Cirujano- CUNORI-

"40 AÑOS SIRVIENDO A LA EDUCACIÓN SUPERIOR EN EL NORORIENTE"

Nota: La información y conceptos contenidos en el presente Trabajo es responsabilidad única del autor.

Cc/-Archivo-
Mdo/

UNIVERSIDAD DE SAN CARLOS DE GUATEMALA
CENTRO UNIVERSITARIO DE ORIENTE
CARRERA DE MÉDICO Y CIRUJANO

Chiquimula, 11 de julio del 2017.
Ref. MYCTG-21-2017.

M.Sc. Nery Waldemar Galdámez Cabrera
Director
Centro Universitario de Oriente

Señor Director:

De manera atenta se le informa que el estudiante **EDIN ROBERTO VARGAS MEDINA,** identificado con el número de carné 201043522, ha finalizado el Informe Final del Trabajo de Graduación Titulado **"CARACTERIZACIÓN CLÍNICA DE NEONATOS CON PIE EQUINO VARO ADUCTO CONGÉNITO"**, realizado en el Hospital Nacional de Chiquimula, el cual fue asesorado por el Dr. Silver Adonis Ramos Ayala, Traumatólogo y Ortopedista, colegiado 14,517 "quien avala y dictamina favorable en relación al estudio.

Se considera que el mencionado Trabajo de Graduación cumple con los requisitos mínimos para la elaboración de Trabajos de Graduación contempladas en el Normativo de Trabajos de Graduación de la Carrera Médico y Cirujano del Centro Universitario de Oriente, por tal razón recomiendo su aprobación para autorizar los trámites necesarios para su discusión en el Examen General Público, previo a otorgársele el Título de Médico y Cirujano, en el grado Académico de Licenciado.

Sin otro particular, me suscribo.

Atentamente;

"Id y Enseñad a Todos"

Dr. Edvin Danilo Mazariegos Albanés
-Coordinador - Carrera de Médico y Cirujano-
Centro Universitario de Oriente

"40 AÑOS SIRVIENDO A LA EDUCACIÓN SUPERIOR EN EL NORORIENTE"

Nota: La información y conceptos contenidos en el presente Trabajo es responsabilidad única del autor.

Cc/-Archivo-
Mdo/

CUNORI

D-TG-MyC-060/2017

EL INFRASCRITO DIRECTOR DEL CENTRO UNIVERSITARIO DE ORIENTE DE LA UNIVERSIDAD DE SAN CARLOS DE GUATEMALA, POR ESTE MEDIO HACE CONSTAR QUE: Conoció el Trabajo de Graduación que efectuó el estudiante **EDIN ROBERTO VARGAS MEDINA** titulado **"CARACTERIZACIÓN CLÍNICA DE NEONATOS CON PIE EQUINO VARO ADUCTO CONGÉNITO"**, trabajo que cuenta con el aval de el Revisor y Coordinador de Trabajos de Graduación, de la carrera de Médico y Cirujano. Por tanto, la Dirección del CUNORI con base a las facultades que le otorga las Normas y Reglamentos de Legislación Universitaria **AUTORIZA** que el documento sea publicado como **Trabajo de Graduación** a Nivel de Licenciatura, previo a obtener el título de **Médico y Cirujano.**

Se extiende la presente en la ciudad de Chiquimula, el veintiocho de julio de dos mil diecisiete.

"ID Y ENSEÑAD A TODOS"

MSc. Nery Waldemar Galdámez Cabrera
DIRECTOR
CUNORI - USAC

c.c. Archivo

NWGC/ars

AGRADECIMIENTOS

A DIOS,

A MIS PADRES,

A MIS ABUELOS,

A MIS FAMILIARES,

A LA UNIVERSIDAD DE SAN CARLOS DE GUATEMALA,

AL CENTRO UNIVERSITARIO DE ORIENTE,

AL COORDINADOR DE LA CARRERA Y CATEDRÁTICO

Dr. Edvin Danilo Mazariegos Albanés

A LOS REVISORES Y CATEDRÁTICOS

M.Sc. Carlos Iván Arriola Monasterio

M.Sc. Rory René Vides Alonzo

M.Sc. Christian Edwin Sosa Sancé

A MIS CATEDRÁTICOS,

A MI ASESOR

Dr. Silver Ramos Ayala

AL HOSPITAL

Hospital Nacional de Chiquimula “Carlos Manuel Arana Osorio”

A NUESTROS AMIGOS

A USTED

ACTO QUE DEDICO

A JEHOVÁ DIOS, EL GRAN YO SOY

Por permitirme durante este tiempo de formación académica gozar de vida, salud, inteligencia y fuerzas para seguir adelante. Estoy convencido que sin Dios Padre, Jesucristo y el Espíritu Santo no hubiera sido posible lograr esta meta tan anhelada.

A MIS PADRES

Edin Roberto Vargas García y Lucrecia Cecilia Medina Mejía por apoyarme en todo momento y con todo lo que estuvo a su alcance para ayudarme, además deser de motivación para cumplir este sueño profesional.

A MI FAMILIA EN GENERAL

A mis hermanas Deisy Saraí Vargas Medina y Heidy Yadira Vargas Medina y demás familia por siempre incluirme en sus oraciones y darme ánimos de seguir adelante.

A MIS CATEDRÁTICOS

Por compartir sus conocimientos, ser personas de éxito y tutores de la mejor profesión.

A MI ASESOR

Dr. Silver Ramos Ayalapor su colaboración, apoyo y tiempo para asesorar mi investigación.

A MIS AMIGOS

En especial a Alexander Viato, Angie Leiva, Carlos Méndez, Carlos Portillo, Erick Rodríguez, Fernando González, Kevin Molina, Marco Xuyá, Marvin González, Ramiro Nájera, Richard Hall, Walter Salinas, Welingtón Hernández y a los jóvenes integrantes del grupo de alabanza Generación de Cambios de Estanzuela, Zacapa.

RESUMEN

CARACTERIZACIÓN CLÍNICA DE NEONATOS CON PIE EQUINO VARO ADUCTO CONGÉNITO

Edin R. Vargas[1], Dr. Edvin D. Mazariegos*[2y3], Dr. Carlos Arriola[3], M.Sc. Silver Ramos Ayala[4]

Universidad de San Carlos de Guatemala, Centro Universitario de Oriente, CUNORI, finca el Zapotillo zona 5 Chiquimula tel. 78730300 ext. 1027.

Resumen

Introducción*:** El pie equino varo aducto congénito es una deformidad del desarrollo del pie que afecta a neonatos principalmente en países en vías de desarrollo como Guatemala. Encontrándose con una incidencia de 1 de cada 1,000 nacidos vivos con una relación 2:1 en neonatos masculinos. ***Materiales y métodos: Este estudio caracteriza clínicamente a 32 neonatos con pie equino varo aducto congénito en el Hospital Nacional de Chiquimula durante enero de 2012 a diciembre de 2016. ***Resultados y discusión:*** No hubo predominio de género, todos los neonatos fueron mestizos, sin antecedente ortopédico familiar y ningún síndrome asociado, encontrándose afección principal en ambos miembros inferiores con 56%; la anomalía congénita más asociada fue mielomeningocele con 41%, el principal antecedente materno fue primigesta con 16% y nacieron con macrosomía asociada (4,000 gramos o más) un 3% de neonatos.

Palabras clave: Caracterización clínica, neonatos, pie equino varo aducto congénito, mielomeningocele, primigesta.

[1] Investigador
[2 y 3]Coordinador de la Carrera de Médico y Cirujano, CUNORI y revisor de Tesis, Dr. Edvin Mazariegos; dr_mazariegos@yahoo.es
[3]Revisor de Tesis
[4] Asesor de tesis

ABSTRACT

CLINICAL CHARACTERIZATION OF NEONATES WITH CONGENITAL ADDUCT VARUS EQUINE FOOT

Edin R. Vargas[1], Dr. Edvin D. Mazariegos*[2y3], Dr. Carlos Arriola[3], M.Sc. Silver Ramos Ayala[4]

Universidad de San Carlos de Guatemala, Centro Universitario de Oriente, CUNORI, finca el Zapotillo zona 5 Chiquimula tel. 78730300 ext. 1027.

Summary

Introduction: The congenital adduct varus equine foot is a foot development deformity that affects neonates mainly in developing countries such as Guatemala. Being found with an incidence of 1 of every 1,000 live births with a ratio of 2:1 with respecting to male sex. ***Materials and Methods:*** This study clinically characterizes 32 neonates with congenital adduct varus equine foot in the National Hospital of Chiquimula during the period from January 2012 to December2016. ***Results and discussion:*** There was no gender predominance; all the neonates were mestizos, with any familial orthopedic antecedent and any associated syndrome; the main condition in both lower limbs was 56%; the most common congenital anomaly was myelomeningocele with 41%, the main maternal history was primigest with 16% and 3% of newborns were born with associated macrosomia (4,000 grams or more).

Keywords: Clinical characterization, neonates, equine varus adduct congenital foot, myelomeningocele, primigest.

[1] Investigador
[2 y 3] Coordinador de la Carrera de Médico y Cirujano, CUNORI y revisor de Tesis, Dr. Edvin Mazariegos; dr_mazariegos@yahoo.es
[3] Revisor de Tesis
[4] Asesor de tesis

ÍNDICE

RESUMEN i

INTRODUCCIÓN ii

I. PLANTEAMIENTO DEL PROBLEMA 01

a. Antecedentes 01

1. Pie equino varo aducto congénito 01
2. Causas de pie equino varo aducto congénito 02
3. ¿Qué es caracterización? 03

b. Hallazgos y estudios realizados 03

c. Definición del problema 05

II. DELIMITACIÓN DEL PROBLEMA 06

a. Delimitación teórica 06

b. Delimitación geográfica 06

c. Delimitación institucional 06

d. Delimitación temporal 07

III. OBJETIVO 08

IV. JUSTIFICACIÓN 09

V. MARCO TEÓRICO 10

a. Capítulo I Definición, epidemiología, etiología y anatomía patológica 10

b. Capítulo II Diagnóstico y clasificación de pie equino varo aducto congénito según Ponseti 13

c. Capítulo III Tratamiento, anomalías y síndromes congénitos que pueden coexistir con pie equino varo aducto congénito 15

VI. DISEÑO METODOLÓGICO 26

a. Tipo de estudio 26

b. Área de estudio 26

c. Universo 26

d. Sujeto u objeto de estudio 26

e. Criterios de inclusión 26

f. Criterios de exclusión 26

g. Variables estudiadas 27

h. Operacionalización de variables 27

i. Técnicas y recursos de recolección de datos 28

j. Procedimientos para la recolección de la información 29

k. Plan de análisis 29

l. Procedimientos para garantizar los aspectos éticos de la investigación 29

m. Cronograma 30

n. Recursos 31

VII. PRESENTACIÓN DE RESULTADOS 32

VIII. ANÁLISIS E INTERPRETACIÓN DE RESULTADOS 40

IX. CONCLUSIONES 42

X. RECOMENDACIONES 43

XI. PROPUESTA 44

XII.BIBLIOGRAFÍAS 46

XIII. ANEXOS 51

ÍNDICE DE GRÁFICAS

Gráfica 1. Distribución según el género de pacientes neonatos con diagnóstico de pie equino varo aducto congénito en el servicio de Recién Nacidos del Hospital Nacional de Chiquimula durante el período de enero de 2012 a diciembre de 2016. 32

Gráfica 2. Distribución según la etnia de pacientes neonatos con diagnóstico de pie equino varo aducto congénito en el servicio de Recién Nacidos del Hospital Nacional de Chiquimula durante el período de enero de 2012 a diciembre de 2016. 33

Gráfica 3. Distribución según antecedente ortopédico familiar de pacientes neonatos con diagnóstico de pie equino varo aducto congénito en el servicio de Recién Nacidos del Hospital Nacional de Chiquimula durante el período de enero de 2012 a diciembre de 2016. 34

Gráfica 4. Distribución según miembro inferior afectado de pacientes neonatos con diagnóstico de pie equino varo aducto congénito en el servicio de Recién Nacidos del Hospital Nacional de Chiquimula durante el período de enero de 2012 a diciembre de 2016. 35

Gráfica 5. Distribución según antecedentes gineco-obstétricos de pacientes neonatos con diagnóstico de pie equino varo aducto congénito en el servicio de Recién Nacidos del Hospital Nacional de Chiquimula durante el período de enero de 2012 a diciembre de 2016. 36

Gráfica 6. Distribución según anomalía congénita asociada de pacientes neonatos con diagnóstico de pie equino varo aducto congénito en el servicio de Recién Nacidos del Hospital Nacional de Chiquimula durante el período de enero de 2012 a diciembre de 2016. 37

Gráfica 7. Distribución según síndromes congénitos asociados de pacientes neonatos con diagnóstico de pie equino varo aducto congénito en el servicio de Recién Nacidos del Hospital Nacional de Chiquimula durante el período de enero de 2012 a diciembre de 2016. 38

Gráfica 8. Distribución según peso en gramos al nacer de pacientes neonatos con diagnóstico de pie equino varo aducto congénito en el servicio de Recién Nacidos del Hospital Nacional de Chiquimula durante el período de enero de 2012 a diciembre de 2016.

RESUMEN

El pie equino varo aducto congénito es una anomalía congénita ortopédica que se da principalmente en países en vías de desarrollo(80% aproximadamente) como Guatemala. El diagnóstico es primordialmente clínico y su tratamiento la mayoría de casos es conservador; sin embargo al no ser diagnosticado y tratado en los primeros días de vida conlleva a complicaciones en la calidad de vida del paciente, principalmente en la bipedestación y mayores gastos al sistema de salud.

La presente investigación es un estudio de tipo descriptivo retrospectivo de corte transversal sobre la caracterización clínica de neonatos con pie equino varo aducto congénito diagnosticados y atendidos en el Hospital Nacional de Chiquimula, tomando datos de los expedientes clínicos de los pacientes ingresados durante los años de 2012 al 2016. Se revisaron 43 expedientes clínicos (Universo), de los cuales sólo 32 cumplieron con los criterios de inclusión.

De los pacientes estudiados no hubo predominio del género, con 50% para el género masculino y femenino respectivamente, todos los pacientes fueron de etnia mestiza, no existió ningún antecedente ortopédico familiar sobre pie equino varo aducto congénito, la principal afección de pie equino varo aducto congénito se dio a nivel bilateral en 56%, el principal antecedente gineco-obstétrico fue de madre primigesta en 16%, el mielomeningocele fue la principal anomalía congénita asociada a pie equino varo aducto congénito en 41%, no existió ningún síndrome congénito asociado a pie equino varo aducto congénito y sólo 3% de los pacientes tuvo peso macrosómico al momento de nacer.

INTRODUCCIÓN

El pie equino varo aducto congénito es una deformidad que afecta a los recién nacidos, que se caracteriza por el antepie en pronación que destaca un aumento del arco longitudinal plantar. Existe una tracción excesiva del tibial posterior aumentada por el gastrosóleo, el tibial anterior y los flexores largos de los dedos. Los ligamentos posteriores y mediales del tobillo y del tarso están muy engrosados y rígidos por lo que el pie se mantiene en flexión plantar y el calcáneo y el navicular en aducción e inversión.

Aproximadamente nacen 120,000 personas al año con esta patología, con predominio del sexo masculino 2:1 al sexo femenino; sucede en un 80% en países en vías de desarrollo como Guatemala y la afección se encuentra principalmente a nivel bilateral. Existen muchas teorías como causas de pie equino varo aducto congénito, sin embargo su etiología sigue siendo idiopática.

El diagnóstico del pie equino varo aducto congénito es clínico y para ello se deben tomar características esenciales que incluyen pie equino, pie cavo, pie varo y pie aducto. El tratamiento puede ser: 1) conservador (método Ponseti), el cual es el más utilizado por su bajo costo y alta efectividad en la corrección de esta anomalía podológica y 2) quirúrgico, que suele emplearse en niños mayores y adultos.

Se realizó un estudio descriptivo retrospectivo de corte transversal con el objetivo de determinar las características clínicas de los pacientes neonatos que presentaron pie equino varo aducto congénito en la Unidad de Recién Nacidos en el Hospital Nacional de Chiquimula, desde enero de 2012 a diciembre de 2016; obteniendo una muestra de 32 pacientes, sin diferencia entre el género masculino ni femenino, el mayor porcentaje tuvo afección bilateral con 56%, el principal antecedente fue de madre primigesta en 16% y la principal anomalía congénita fue mielomeningocele con 41%.

Además, este estudio proporcionó elementos que servirán al médico y médicos en formación para realizar un diagnóstico precoz y tratamiento oportuno de esta patología.

I. PLANTEAMIENTO DEL PROBLEMA

a. Antecedentes

1. Pie equino varo aducto congénito

El pie equino varo aducto congénito es una deformidad descrita la primera vez por Hipócrates en el año 250 A.C. En América existe evidencia arqueológica de que los aztecas manejaban esta deformidad con férulas hechas de maguey y yesos de harina de maíz, lima aceite y tela. Incluso seccionaban los tejidos blandos contracturados con cuchillos de obsidiana. La primera descripción formal de su tratamiento data de 1641 cuando Ambrosio Paré y Fabrig recomendaron el uso de aparatos para lentamente “rotar” el pie (Staheli 2009).

La tenotomía del tendón de Aquiles fue descrita por primera vez por Lorenz de Frankfurt en 1782, utilizada más extensamente por Delpech, Stromyer y Litte. La contribución de Lorenz es de gran valor, ya que recomendó corregir el cavo y varo antes de corregir el equino mediante la elongación del tendón de Aquiles. Él también describió un método de corrección progresiva. En 1836 Guérin describe el uso de yesos correctores, y para finales del siglo XIX la cirugía era práctica y relativamente común para corregir estas deformidades. Hugh Owen Thomas describió un aparato, “la llave de Thomas”, con la cual se manipulaba en forma forzada el pie “comprimiendo” (fracturando) los huesos y rompiendo ligamentos hasta “corregir” las deformidades. Dennis Browne introduce su férula en 1931, ese mismo año Hoke presenta su técnica de Triple Artrodesis. En 1940 Garceau describe la transferencia del tibial anterior hacia la línea media del pie (Staheli 2009).

Durante más de 50 años el método de manejo popularizado por Kite fue el más comúnmente utilizado. En la mayoría de los pacientes se aplicaban múltiples yesos correctores, utilizados en forma seriada a través de varios meses o incluso años de tratamiento, que lograban sólo correcciones parciales y terminaban en extensas liberaciones quirúrgicas con resultados pobres a mediano y largo plazo.

En 1971 el Dr. Vincent J. Turco de Hartford Connecticut E.U.A. ideó la técnica de liberación posteromedial con la cual hasta entonces se reportó el mayor número de resultados satisfactorios y menos recidivas (Staheli 2009).

En los últimos años se ha popularizado el manejo conservador desarrollado por el Dr. Ignacio Ponseti como un método eficaz, sencillo, de bajo costo y que produce excelentes resultados a largo plazo en la mayoría de pacientes (Staheli 2009).

2. Causas de pie equino varo aducto congénito

Se desconoce la causa exacta, pero se han propuesto múltiples teorías entre las que se puede mencionar la de factores mecánicos intrauterinos. La teoría mecánica, que es la más antigua, fue propuesta por Hipócrates quien señaló que el pie del feto asumía a fuerza la postura de equino varo por acción de fuerzas mecánicas externas; que después del crecimiento esquelético rápido los ligamentos y los músculos presentaban acortamiento adaptativo y que los huesos del tarso, y en especial el astrágalo, reaccionaban a cambios en su contorno anatómico con alineación defectuosa articular. La teoría de la posición defectuosa dentro del útero por acción de fuerzas mecánicas fue elaborada por Parker y Shattock (1884), Nutt (1925) y Denis Browne (1933, 1936 y 1955). Está en contra de dicha teoría la observación de que la incidencia de pie equino varo no aumenta en situaciones ambientales prenatales que tienden a “sobre poblar” el útero, como serían gemelos, gran peso neonatal, útero de primípara, polihidramnios y oligohidramnios (Búcaro 2016).

Cuando uno de los padres tiene pie zambo, la posibilidad de tener un niño afectado es del 4%. Cuando los dos padres tienen la deformidad, la probabilidad que un niño sería afectado es 30% (Búcaro 2016).

El pie equino varo aducto congénito se relaciona a múltiples malformaciones congénitas como mielomeningocele, displasia de cadera, hemimeliaperonea y tortícolis congénita y como parte de síndromes como Larsen,

Freeman-Sheldon, displasia diastrófica, artrogriposis múltiple congénita, bandas amnióticas de Streeter (Búcaro 2016).

Existen reportes que atribuyen un discreto aumento de riesgo de tener un hijo con pie equino varo aducto congénito al tabaquismo de la madre durante el embrazo; sin embargo, estas publicaciones sugieren que se realicen más estudios al respecto (Skelly, Holt, Mosca, Alderman 2002).

3. ¿Qué es caracterización?

Según la Real Academia Española, se define caracterización como la acción o el efecto de caracterizar algo o alguien, de modo que pueda distinguirse claramente de los demás (RAE 2017).

Desde una perspectiva investigativa la caracterización es una fase descriptiva con fines de identificación, entre otros aspectos, de los componentes, acontecimientos (cronología e hitos), actores, procesos y contexto de una experiencia, un hecho, o un proceso (Católica del Norte Fundación Universitaria 2010).

Agrega Sánchez Upegüi que la caracterización es una descripción y ordenamiento conceptual, que se hace desde la perspectiva de la persona que la realiza. Esta actividad de caracterizar parte de un trabajo de indagación documental del pasado y del presente de un fenómeno, y en lo posible está exenta de interpretaciones, pues su fin es esencialmente descriptivo (Católica del Norte Fundación Universitaria 2010).

b. Hallazgos y estudios realizados

Durante los años 2009-2014 en la Unidad de Ortopedia Infantil del Hospital Virgen de las Nieves de Granada, España, se realizó un estudio observacional, descriptivo, retrospectivo de 47 pacientes tratados con método Ponseti y su efectividad, de los pacientes tratados 18 fueron mujeres (38%) y 29 (61%) varones. Del total de pacientes, 36 tuvieron afección bilateral (87%), 5 izquierdos

(6%) y 6 derechos (7%); sólo 6 pacientes tuvieron recidivas después del tratamiento con este método (Pérez, Álvarez, Conde, Godoy 2003).

En Argentina se realizó un estudio descriptivo, comparativo y secundario, durante el período de septiembre del 2006 a septiembre del 2011, en 101 pacientes sobre el tratamiento y rehabilitación de pie equino varo aducto congénito en niños con encefalopatía crónica no evolutiva, en el que se determinó que el porcentaje de aparición del pie equino es mayor en el sexo masculino (60%) y un 53% de éstos tenía pie equino bilateral. En el 23 % de los pacientes predominaba el pie equino derecho y en un porcentaje menor el pie equino izquierdo (8%) (Robles 2012).

En un estudio observacional, descriptivo, transversal y retrospectivo sobre los resultados del método Ponseti en niños menores de un año con pie equino varo aducto congénito, realizado en el Centro de Especialidades Médicas, “Dr. Rafael Lucio” en Veracruz, México durante los meses de septiembre y octubre del año 2012, se determinó que de los 32 pacientes evaluados en este estudio, 22 eran del género masculino (68%), respecto a 10 del género femenino (31%) y un resultado de 70 a 80% de efectividad del método Ponseti (Márquez 2012).

En un estudio descriptivo-retrospectivo realizado en el Hospital General San Juan de Dios, durante el año 2014, se evaluó los resultados de la efectividad del método Ponseti de 33 pacientes tratados en el año 2011 con este método, de los cuales 19 (42%) eran del sexo masculino y 14 (58%) del sexo femenino; 21 (64%) de ellos tenían afección bilateral y 12 (36%) afección unilateral (Robles 2015).

Durante el período de enero 2002 a diciembre 2011, se determinó a través de un estudio comparativo en 122 niños que recibieron tratamiento de pie equino varo aducto congénito con liberación posteromedial y método Ponseti en el servicio de Ortopedia Pediátrica del Hospital General de Accidentes "Ceibal" del Instituto Guatemalteco de Seguridad Social-IGSS-, que 90 pacientes (74%) fueron del sexo masculino y 32 (16%) del sexo femenino; publicado en el mes de julio del 2012 (Búcaro 2016).

c. Definición del problema

El pie equino varo aducto congénito es una deformidad que afecta a los recién nacidos, que se caracteriza por el antepie en pronación que se destaca un aumento del arco longitudinal plantar. Existe una tracción excesiva del tibial posterior aumentada por el gastrosóleo, el tibial anterior y los flexores largos de los dedos. Los ligamentos posteriores y mediales del tobillo y del tarso están muy engrosados y rígidos por lo que el pie se mantiene en flexión plantar y el calcáneo y el navicular en aducción e inversión (Robles 2015).

Es una patología ortopédica de suma importancia tratarla, ya que cuando se corrige tempranamente, el paciente tiene mejor funcionalidad en la bipedestación y con ello es independiente. Se estima que se encuentra una incidencia de 1 por cada 1,000 nacidos vivos. Encontrándose que en el mundo se encuentran unos 120,000 casos nuevos al año y que es más frecuente en países tercer mundistas subdesarrollados como Guatemala (Robles 2015).

El pie equino varo aducto congénito no es una deformidad que ocurre en la etapa embrionaria, sino que es un pie que se desarrolló normalmente y que por ciertas circunstancias se convierte en un pie equino en el segundo trimestre del embarazo. Por ende, esta patología es una deformidad del desarrollo del pie así como otras patologías ortopédicas congénitas como la luxación de cadera o la escoliosis idiopática (Robles 2015).

En la actualidad en el Hospital Nacional de Chiquimula se encuentra una frecuencia alta de pacientes recién nacidos con pie equino varo aducto congénito, no obstante, no se cuenta con una caracterización clínica de estos pacientes diagnosticados con esta patología ortopédica, por lo que nos surge la siguiente interrogante: **¿Cuáles son las principales características clínicas de los neonatos con pie equino varo aducto congénito en el Hospital Nacional de Chiquimula?**

II. DELIMITACIÓN DEL PROBLEMA

a. Delimitación teórica

El presente estudio tiene una delimitación clínica. Estudia las características clínicas de pacientes neonatos con diagnóstico de pie equino varo aducto congénito.

b. Delimitación geográfica

Chiquimula es un departamento que se localiza a 169 Km. de la ciudad de Guatemala, su cabecera departamental es Chiquimula, está conformado por 11 municipios y cuenta con una extensión territorial de 2.376 kilómetros cuadrados, de acuerdo a la proyección de población para 2010 del Instituto Nacional de Estadística (INE), el número de habitantes está en alrededor de 362,825, con 173,838 del sexo masculino (48%) y 188,987 del sexo femenino (52%). El departamento de Chiquimula limita al norte con Zacapa, al este con la República de Honduras, al sur con la República de El Salvador y el departamento de Jutiapa y al oeste con Jalapa. Su altitud promedio es de 424 metros sobre el nivel del mar (msnm), sus idiomas oficiales son el español y Ch'orti'. Aproximadamente el 93% está compuesto mayoritariamente por mestizos y criollos, en su mayoría de español y alemán, el otro 7% está compuesto por los indígenas en su mayoría el puebloCh'orti' (Wikiguate 2016).

c. Delimitación institucional

El Hospital Nacional de Chiquimula "Carlos Manuel Arana Osorio", cuya construcción fue iniciada en el año de 1973 como urgencia nacional y terminada en junio de 1974, pero no fue hasta mayo de 1976 post-terremoto que se utilizaron las nuevas instalaciones. Se encuentra ubicado en la 2da calle 14-71 zona 1. Su extensión es de aproximadamente 39,962 metros cuadrados, cuenta con un total de 156 encamamientos distribuidos en los servicios de cuidados intensivos de

adultos y pediátricos, gineco-obstetricia, pediatría, cirugía, traumatología y aislamientos.

El servicio de neonatos cuenta con 3 incubadoras funcionales y 8 bacinetes distribuidos en una sala, además del servicio de recién nacido sano el cual se encuentra en conjunto con la sala de maternidad. Los pacientes neonatos que aquejan de diversas enfermedades acordes a la edad son atendidos por externos de pediatría que están rotando por la misma, dos enfermeras auxiliares, una enfermera profesional y un médico especialista en pediatría.

El hospital cuenta con la especialidad de traumatología y ortopedia distribuida en los servicios de traumatología de mujeres, traumatología de hombres, traumatología pediátrica con aproximadamente 15 camas para cada servicio, y consulta externa de cada servicio. Especialidad que ofrece tratamiento conservador inmediato y quirúrgico electivo con 3 médicos especialistas de traumatología y ortopedia contratados al día de hoy con experiencia en sus labores diarias (MSPAS 2017).

d. Delimitación temporal

El presente estudio se realizó durante el período de febrero a junio del año 2017.

III. OBJETIVO

OBJETIVO GENERAL

Caracterizar clínicamente a los neonatos con pie equino varo aducto congénito del Hospital Nacional de Chiquimula “Carlos Manuel Arana Osorio” durante el período de 01 de enero de 2012 al 31 de diciembre de 2016.

IV. JUSTIFICACIÓN

El pie equino varo aducto congénito es una patología en la que existen malformaciones en las estructuras anatómicas del pie, que provocan dificultad en la bipedestación si no se produce una corrección en edades tempranas. Existen algunos estudios donde se estima que su incidencia es de 1 por cada 1,000 nacidos vivos, la mayoría de causa idiopática, aunque otros relacionados a anomalías como mielomeningocele; aproximadamente 80% de los pacientes afectados nacen en países subdesarrollados como Guatemala (Robles 2015).

Existe la dificultad de la mayoría de madres con neonatos con pie equino varo aducto congénito, de conocer el esquema efectivo como los yesos inmovilizadores correctivos, los cuales se aplican desde temprana edad y son más cómodos económicamente que el método quirúrgico y el poco conocimiento clínico por parte de los estudiantes de medicina, que son los que atienden la mayoría de partos en el Hospital Nacional de Chiquimula y por ende evalúan a los recién nacidos para descartar anomalías, entre ellas el pie zambo; todo esto conlleva a que esta patología sea diagnosticada y tratada en períodos tardíos y que el tratamiento sea quirúrgico, lo cual lleva a mayores gastos para el sistema de salud en Guatemala y una menor calidad de vida para el paciente afectado.

Con lo escrito anteriormente surge la idea de este estudio, debido a que no existe ningún estudio en Guatemala que caracterice clínicamente a los neonatos con pie zambo, ni datos sobre los factores de riesgo y anomalías congénitas que más se encuentran asociados a esta patología, surge la necesidad de la caracterización clínica de los neonatos con pie equino varo aducto congénito en el Hospital Nacional de Chiquimula durante el período de enero de 2012 a diciembre de 2016y con ello determinar las principales características con base a la literatura establecida, con el fin de aportar datos que ayuden a este fin; así mismo identificar los factores de riesgo y las anomalías congénitas que más se relacionan con esta enfermedad.

V. MARCO TEÓRICO

a. CAPÍTULO I: DEFINICIÓN, EPIDEMIOLOGÍA, ETIOLOGÍA Y ANATOMÍA PATOLÓGICA

i. Definición

Malformación congénita en la que el pie se deforma en equino y varo del retropie y aducto y supino del antepie, pudiendo asociar un mayor o menor componente de cavo (Torres y Saleme 2011).

En podología se considera zambo al pie cuyo conjunto estructural se aleja de la normalidad en los diferentes planos espaciales (AZACOT 2012).

ii. Epidemiología

La incidencia de esta patología es de 1 por cada 1,000 nacidos vivos. En el mundo hay 120,000 casos nuevos por año aproximadamente. El pie equino varo aducto congénito es más frecuente en Polinesia, Malasia, negros sudafricanos y raro en la India y personas asiáticas (Alvarado y Ramírez2012).

En 10% de los casos existen antecedentes familiares y se presenta bilateral en un 50%. Cuando es de presentación unilateral, el más afectado es el pie derecho. Es más común en sexo masculino con una relación 2 a 1 con sexo femenino (Staheli 2009).

La incidencia varía dependiendo de la raza y el sexo. En personas de raza blanca es 1.2 casos por cada 1,000 nacidos vivos (Staheli 2009).

iii. Etiología

Se desconoce la causa exacta, pero se han propuesto múltiples teorías. La teoría mecánica, que es la más antigua, fue propuesta por Hipócrates quien señalo que el pie del feto asumía a fuerza la postura de equino varo por acción de fuerzas mecánicas externas; que después del crecimiento esquelético rápido los ligamentos y los músculos presentaban acortamiento adaptativo y que los huesos

del tarso y en especial el astrágalo, reaccionaban a cambios en su contorno anatómico con alineación defectuosa articular. La teoría de la posición defectuosa dentro del útero por acción de fuerzas mecánicas fue elaborada por Parker y Shattock (1884), Nutt (1925) y Denis Browne (1933, 1936 y 1955). Está en contra de dicha teoría la observación de que la incidencia de pie equino varo no aumenta en situaciones ambientales prenatales que tienden a “sobre poblar” el útero, como serían gemelos, gran peso neonatal, útero de primípara, polihidramnios y oligohidramnios (Búcaro 2016).

Cuando uno de los padres tiene pie zambo, la posibilidad de tener un niño afectado es del 4%. Cuando los dos padres tienen la deformidad, la probabilidad que un niño sería afectado es 30% (Búcaro 2016).

El pie equino varo aducto congénito se relaciona a múltiples malformaciones congénitas como mielomeningocele, displasia de cadera, hemimeliaperonea y tortícolis congénito y como parte de síndromes como Larsen, Freeman-Sheldon, displasia distrófica, artrogriposis múltiple congénita, bandas amnios de Streeter (Búcaro 2016).

Existen reportes que atribuyen un discreto aumento de riesgo de tener un hijo con pie equino varo aducto congénito al tabaquismo de la madre durante el embrazo; sin embargo, estas publicaciones sugieren que se realicen más estudios al respecto (Skelly et al 2002).

Otras teorías con respecto a la disfunción neuromuscular como causa de pie equino varo serían las siguientes: lesión del nervio ciático poplíteo por presión en la fase intrauterina, desarrollo defectuoso de músculos estriados peroneos y acortamiento relativo de fibras musculares degeneradas durante el crecimiento (Alvarado y Ramírez 2012).

Se ha determinado que el gen PITX1 de cromosoma 5 se asocia con una herencia autosómica dominante en los pacientes con pie equino varo aducto congénito (Torres y Saleme 2011).

iv. Anatomía patológica

En el pie zambo o equino varo el antepie está en pronación, lo que resulta en un aumento del arco longitudinal plantar (cavo). Hay un aumento de lateral a medial de la flexión plantar de los metatarsianos. En el pie zambo parece existir una tracción excesiva del tibial posterior aumentada por el gastrosóleo, el tibial anterior, y los flexores largos de los dedos. Los músculos son más pequeños de tamaño y más cortos que en un pie normal. En la parte distal de gastrosóleo hay un aumento del tejido conectivo rico en colágeno, que se extiende distalmente en el tendón de Aquiles y la fascia profunda (AZACOT 2012).

Los ligamentos posteriores y mediales del tobillo y del tarso están muy engrosados y rígidos por lo que mantienen el pie en la flexión plantar y el calcáneo y el navicular en aducción e inversión. El tamaño de los músculos de la pierna está inversamente relacionado a la severidad de la deformidad. En los casos de pie zambo más severos, el gastrosóleo se palpa como un músculo muy pequeño en el tercio proximal de la pantorrilla (AZACOT 2012).

La deformidad del pie equino varo ocurre principalmente en el tarso. Los huesos del tarso, que son en su mayor parte cartilaginosos al nacer, están en una posición extrema de flexión, aducción e inversión. El astrágalo se encuentra en flexión plantar severa, su cuello está deformado hacia el medial y el plantar, y la cabeza tiene forma de cuña. El escafoides está muy desplazado medialmente, llegando a tocar al maléolo tibial, y se articula con la cara medial de la cabeza del astrágalo. La parte anterior del calcáneo está debajo de la cabeza del astrágalo. Esta posición causa el varo y el equino del retropie (AZACOT 2012).

b. CAPÍTULO II: DIAGNÓSTICO, CLASIFICACIÓN DE PIE EQUINO VARO SEGÚN PONSETI

i. Diagnóstico

Las características esenciales de un pie zambo incluyen cavo, varo, aducto y equino. La deformidad puede dividirse en tres componentes principales:

1. Equinismo: El antepie está descendido en sentido plantar del tobillo. Retracción del tendón de Aquiles, del área mediotarsiana y retracción de las estructuras plantares.

2. Deformidad vara del talón: Los músculos tibial anterior y posterior hacen tracción del primer metatarsiano y del escafoides en inversión.

3. El pie, la pantorrilla y la pierna afectados son más pequeños y más cortos que los del lado normal.

Además, la aponeurosis plantar y los músculos retraídos crean una deformidad cava. El pie zambo unilateral ocasiona claudicación y en el niño con la deformidad en ambos lados se observa una marcha típica denominada en "aspas", balanceándose de un lado para otro (AZACOT 2012).

Clasificación de pie equino varo según Ponseti

1. **Pie zambo típico**

Este es el pie zambo clásico y se encuentra en infantes normales. Generalmente se arregla en cinco moldes y con el método Ponseti el resultado a largo plazo es usualmente bueno o excelente.

2. **Pie zambo posicional**

Rara vez la deformidad es muy flexible y sepiensaque la causa puede ser la aglomeración intrauterina. La corrección es realizada muchas veces con uno o dos enyesados.

3. **Retraso del tratamiento del pie zambo**

Dura más de 6 meses.

4. **Pie zambo recurrente típico**

Puede ocurrir si el tratamiento original era del método Ponseti u otros métodos. La recidiva es mucho menos frecuente después del método Ponseti y es normalmente debido a una discontinuación prematura de la férula. La reaparición más frecuente es la supinación y el equino, que es la primera deformidad dinámica que se puede arreglar con el tiempo.

5. **Pie zambo típico tratado alternativamente**

Incluye los pies tratados por cirugía o un yeso que no es del método Ponseti.

6. **Pie zambo atípico**

Esta categoría de pie zambo suele estar asociada con otros problemas. Empieza con el método de Ponseti. Por lo general, la corrección es más difícil.

7. **Pie zambo atípico rígido o resistente**

Puede ser delgado o gordo. Los pies gordos son mucho más difíciles de tratar. Son duros, cortos y regordetes, con una arruga profunda en la planta y detrás el tobillo y tienen acortamiento del primer metatarso con hiperextensión de la articulación metatarso-falángica.

8. **Pie zambo sindrómico**

Otras anormalidades congénitas están presentes. El resultado final quizás dependa más de la condición subyacente que del pie zambo.

9. **Pie zambo teratológico**

Como sincondrosis de tarso congénito.

10. **Pie zambo neurogénico**

Asociado a un desorden neurológico como mielomeningocele.

11. **Pie zambo adquirido**

Como displasia de Streeter (Alvarado y Ramírez 2012).

c. CAPÍTULO III: TRATAMIENTO, ANOMALÍAS CONGÉNITAS ASOCIADAS Y SÍNDROMES CONGÉNITOS QUE PUEDEN COEXISTIR CON PIE EQUINO VARO ADUCTO CONGÉNITO

i. Tratamiento

1. **Quirúrgico**

El tratamiento quirúrgico del pie zambo con grandes liberaciones puede conseguir la reducción definitiva de la deformidad, pero se han descrito muchas complicaciones a corto plazo como correcciones incompletas, hipercorrecciones o lesiones neuro-vasculares. Los estudios a largo plazo han demostrado que los resultados se deterioran con el tiempo y se han descrito complicaciones como rigidez, artrosis, dolor, debilidad muscular o deformidad residual en la edad adulta (Salom y Mínguez 2015).

Hoy en día, el tratamiento quirúrgico se debe reservar para corregir las deformidades que el tratamiento conservador no es capaz de corregir. Si la deformidad residual es en aductus del antepie puede ser necesario realizar una osteotomía de cierre del cuboides y/o osteotomía de apertura de la primera cuña. Si la deformidad residual es el varo del retropié puede ser, que al final del crecimiento, sea necesario realizar una osteotomía de Dwyer del calcáneo y por último si la deformidad final es en cavo, puede ser necesaria una osteotomía de extensión del primer metatarsiano. Cuando el pie es doloroso en la edad adulta puede ser necesario realizar una triple artrodesis (Salom y Mínguez 2015).

2. Método Ponseti

En los primeros años de la década de 1940, Ignacio Ponseti describió otro método conservador para el tratamiento del pie zambo. Las disecciones anatómicas que Ponseti realizó en pies zambos de niños recién nacidos fueron de gran importancia, pues sirvieron para definir la anatomía del problema y la forma de corregirlo. La técnica Ponseti, consiste en tres manipulaciones semanales, seguidas de yesos para mantener la corrección obtenida. Dicha técnica permite la relajación del colágeno y la remodelación atraumática de las superficies articulares, sin que por ello se produzcan fibrosis ni cicatrices, como ocurriría tras cualquier intervención quirúrgica (Noonan y Richards 2004).

En términos generales, las probabilidades de corrección completa del pie zambo con el método de Ponseti aumentan si el tratamiento se inicia en el primer mes de la vida del niño. Dicha precocidad terapéutica evitará la liberación quirúrgica (posteromedial y lateral) en el 95% de los casos. Las siglas CAVE no solo ayudan a recordar la posición del pie (cavo) sino también a memorizar el orden en que se debe realizar la corrección con el método de Ponseti (cavo, aducción, varo, equino) (Noonan y Richards 2004).

Para estirar los ligamentos y corregir gradualmente la deformidad, hay que manipular el pie durante 1 a 3 minutos. La corrección debe mantenerse durante 5 a 7 días mediante un yeso desde los dedos hasta el tercio superior del muslo, con la rodilla en 90º de flexión (Noonan y Richards 2004).

El primer objetivo terapéutico del método es la corrección del cavo, lo que se logra mediante la supinación del antepie con respecto al retropie. Aunque no lo es, dicho movimiento parece contraproducente, porque tiende a exagerar el aspecto de inversión global del pie. La elevación del primer metatarsiano y la supinación del antepie entran en contradicción con otros métodos de manipulación, que proponen la corrección del cabo mediante la pronación del primer metatarsiano. En la primera sesión, hay que supinar y abducir

simultáneamente el antepie. El cavo se suele corregir con la primera escayola (Noonan y Richards 2004).

En las sucesivas sesiones de manipulación y enyesado, hay que corregir simultáneamente el metatarsusadductus y el varo del retropie, lo que se logra abduciendo el pie mientras se ejerce una contrapresión lateral. De esa forma, el calcáneo, el escafoides y el cuboides se desplazarán paulatinamente hacia fuera. La mencionada maniobra es fundamental para la corrección de la mayor parte de la deformidad del pie zambo. De hecho, hay que hacerla en cada sesión prestando atención a tres aspectos importantes. El primero es que la abducción se tiene que hacer con el pie en ligera supinación. De esa forma se evitará la corrección del cavo, se mantendrá la alineación de los metatarsianos, y se logrará tener un punto de apoyo adecuado para la abducción. En segundo lugar, no se debe afectar al talón mediante una dorsiflexión prematura. Es importante que la aducción e realice con el pie en equino. Haciendo un movimiento de eversión hasta la posición neutra (sin hacer presión en el talón), el calcáneo hará libremente un movimiento de abducción bajo el astrágalo. También es importante evitar la dorsiflexión forzada antes de realizar la corrección del varo del retropié, puesto que dicha posición podría producir una deformidad “en mecedora”. Finalmente, hay que localizar con precisión el punto de apoyo sobre el que realizar contrapresión sobre la zona externa del astrágalo. La corrección del varo del retropié y de la inversión del calcáneo se verá dificultada si se ejerce contrapresión en la columna externa del pie, o en la articulación calcaneocuboidea, en vez de en la cabeza del astrágalo (Noonan y Richards 2004).

Suelen hacer falta 3-4 manipulaciones y enyesados semanales para relajar las estructuras ligamentosas internas el tarso y moldear parcialmente las articulaciones. Después de cada yeso, hay que disminuir gradualmente la supinación. De esa forma, se corregirá la inversión de los huesos tarsianos mientras el pie se coloca en mayor abducción bajo el astrágalo (Noonan y Richards 2004).

Lo último que hay que corregir es el equino, que debe hacerse cuando el retropie está en valgo neutro o ligero y el pie se encuentra abducido 70º con respecto a la pierna. Tal grado de abducción puede parecer excesivo, pero es necesario para evitar que la deformidad recidive. El equino puede corregirse mediante dorsiflexión progresiva del pie, tras corregir el varo y el aducto. Después, hay que llevar el pie a flexión dorsal, ejerciendo presión bajo toda la planta (no solo bajo las cabezas de los metatarsianos), con lo que se evitará la deformidad "en mecedora". El equino puede corregirse completamente mediante sucesivos estiramientos y enyesados. Sin embargo, el 70-75% de los pacientes habrá que hacer tenotomía subcutánea del tendón de Aquiles, para lograr una corrección más completa (Noonan y Richards 2004).

3. Tenotomía del tendón de Aquiles

La tenotomía del tendón de Aquiles está indicada en niños de hasta 1 año de edad. Esta técnica quirúrgica no suele aumentar la frecuencia de complicaciones, como el excesivo alargamiento o la debilidad del tendón. La tenotomía puede hacerse en el quirófano con un bisturí pequeño o en la consulta, pero siempre en condiciones de asepsia. La anestesia local se puede lograr utilizando crema de lidocaína-prilocaína. Aunque en la mayoría de los casos la tenotomía se realiza en la consulta, en los niños mayores de 5 meses, es mejor hacerla en el quirófano. De esa forma la anestesia y la analgesia serán mejores. Además, en los niños algo mayores resultará más fácil colocar la escayola, sin que opongan resistencia (Noonan y Richards 2004).

Tenotomía percutánea

Tras preparar el campo según las normas habituales de asepsia, un ayudante sujetará el pie y ejercerá presión en posición de dorsiflexión media o moderada. Una excesiva presión puede tensar demasiado la piel y dificultar la palpación del tendón la hoja del bisturí se introducirá por el borde interno del tendón de Aquiles. Como el calcáneo suele estar en el paquete graso en posición elevada, es importante cortar el tendón a 0.5 a 1 cm por encima de su inserción en

la tuberosidad del calcáneo. Tras introducir la hoja del bisturí, se empujará hacia dentro hasta que llegue al tendón, rotándola por debajo de él. Una contrapresión con el dedo índice opuesto empujará al tendón contra la hoja del bisturí, evitando una lesión innecesaria o excesiva de la piel. Cuando la tenotomía esté bien hecha, se notará un resalte a la palpación, y será posible flexionar el pie unos 15-20 grados más. No hace falta poner puntos de sutura. Hay que colocar un yeso largo de pierna bien almohadillado con algodón, con el pie en máxima flexión dorsal y abducción de 70º. La mayoría de los niños deben llevar la mencionada escayola durante 3 semanas. Los niños mayores de 6 meses pueden llevarla durante 4 semanas (Noonan y Richards 2004).

ii.Anomalías congénitas asociadas a pie equino varo aducto congénito

1. **Mielomeningocele**

El mielomeningocele es un defecto más tardío, siendo de localización dorsolumbar o lumbar en más del 50% de los casos, lumbosacro en el 25% y cervical o dorsal en sólo el 10%.A la inspección, se observa una tumoración quística cubierta por una delgada membrana meníngea que se desgarra con facilidad, lo que conlleva un elevado riesgo de infección. La médula espinal está involucrada en ambas malformaciones, así como las raíces, las meninges, los cuerpos vertebrales y la piel.

La etiología del mielomeningocele es multifactorial y poligénica, aun cuando en algún caso se ha descrito una herencia autosómica recesiva e incluso ligada al cromosoma X. Existe evidencia de que la deficiencia de ácido fólico, el tratamiento materno con ácido valpróico, carbamacepina y etetrinato, la exposición a los rayos X durante el embarazo, así como ciertos factores ambientales (madres adolescentes, bajo nivel socioeconómico y antecedentes de aborto anterior) incrementan el riesgo de tener hijos con defectos del tubo neural.

Las manifestaciones clínicas dependen del nivel del mielomeningocele y consisten en diversos grados de paraplejía flácida y arrefléxica, alteraciones de la sensibilidad (táctil y dolorosa) y trastornos de los esfínteres (disfunción vesical e

incontinencia fecal). Asimismo, se evidencian úlceras tróficas de los miembros inferiores con periostitis u osteomielitis subyacentes, deformidades ortopédicas (pies zambos, subluxación de las caderas, escoliosis) e incluso fracturas óseas.

En la actualidad, la reparación quirúrgica precoz del mielomeningocele (dentro de las 24-36 horas del nacimiento) está indicada en todos los casos. En estos pacientes operados, la mortalidad inicial es del 1%, y la supervivencia del 80-95% en los dos primeros años de vida, pero con secuelas graves en el 75% (Aparicio 2008).

2. Displasia de cadera

La luxación congénita de cadera es una alteración en la relación entre el cóndilo y la cabeza femoral. En este concepto se incluyen dos tipos clínicos que se diferencian por el momento de actuación de la noxa patógena. La cadera luxable o luxación de tipo fetal está causada por una detención parcial del crecimiento intrauterino en la región de la cadera, constituyendo el 85% de los casos. Si la alteración se produce antes del tercer mes de vida intrauterina, la cadera aparece ya luxada en el momento del nacimiento, motivando la cadera laxada o luxación de tipo embrionario o teratológica. Por las posibilidades evolutivas, se considera muy importante la exploración sistemática de las caderas en el recién nacido, la cual se debe repetir cuidadosamente hasta los 6 meses. Esta posibilidad de un neonato con exploración normal y posteriormente presentar una luxación es lo que justifica la denominación actual de “displasia evolutiva o del desarrollo de la cadera” (Jiménez 2008).

3. Hemimeliaperonea

La hemimeliaperonea la describió Gollier en 1698, ocurre aproximadamente en siete de cada millón de recién nacidos vivos. La causa es desconocida, se cree que existe un factor teratógeno que afecta al final de la cuarta semana, cuando a partir de tejido mesenquimatoso recubierto de ectodermo se inician los esbozos de las extremidades en la región ventro lateral corporal, y el final de la sexta semana, cuando la porción terminal de la extremidad se aplana formando

las placas de las manos y los pies. La mayor parte de los casos que se han reportado en todo el mundo corresponde a formas severas del padecimiento, es decir, con ausencia total del peroné y acortamiento significativo de la extremidad; sin embargo, existe una expresión variable de la misma, pues puede manifestarse únicamente como hipoplasia leve del peroné. Hay varias clasificaciones clínicas, la primera la propuso Achterman y Kalamchi, la cual, con el paso del tiempo, se ha modificado varias veces y es la más utilizada (García, Calderón, Santillán, Zaragoza 2009).

4. Tortícolis congénita

Es una afección caracterizada por lateralización de la cabeza con rotación del cuello, de manera que la cara se dirige hacia el lado contrario hacia a donde está lateralizada la cabeza.

Algunos autores la denominan tortícolis congénito y otros tortícolis infantiles, debido a que, en ocasiones, se percibe la deformidad en el momento de nacimiento y en otras, algunos días después.

En general, esta patología puede tener varias causas, algunas por una lesión orgánica evidente y otra de índole funcional, de ahí que pueden ser de carácter permanente las primeras y transitorias las segundas. Las podemos observar en el absceso retrofaríngeo, en el espasmo muscular postraumático, en procesos respiratorios, así también en afecciones de tipo reumática (González, González, Barranco 2001).

iii. Síndromes congénitos que pueden coexistir con pie equino varo aducto congénito

1. Síndrome de Larsen

La luxación articular múltiple congénita o Síndrome de Larsen, es un defecto raro que se caracteriza por múltiples anomalías musculoesqueléticas, destacándose la luxación de grandes articulaciones (cadera, codos, rodillas) con

dismorfismos faciales, tales como cara aplanada, dorso nasal deprimido, hipertelorismo y prominencia frontal, estatura baja y deformidad de los pies y, en ocasiones, fisura de la úvula y/o el paladar (González, García, González 2000).

2. Síndrome de Freeman-Sheeldon

Este síndrome se caracteriza por alteraciones en cráneo, cara, extremidades y otros síntomas.

Cara y cráneo

- Frente alta
- Fascies semejante a una máscara
- Hipoplasia del tercio medio de la cara
- Hipotelorismo
- Pliegues epicántricos
- Ptosis del párpado superior
- Inclinación antimongoloide de las hendiduras palpebrales
- Estrabismo convergente
- Blefarofimosis
- Philtrum largo
- Boca pequeña que da una apariencia de silbador
- Pliegue en forma de H en la barbilla
- Paladar ojival
- Maxilar inferior y lengua pequeña

Extremidades superiores

- Miembro superior con escasez de masa muscular
- Limitación de la movilidad de los hombros
- Disminución de la pronación y supinación de los antebrazos
- Deformidades de los pulgares en el nivel de la articulación metacarpofalángica
- Desviación cubital de los dedos sin que existan anomalías óseas

Extremidades inferiores

- Pie equino varo bilateral
- Pie en mecedora
- Tobillo vertical

Otros

- Cuello corto con pteriglón
- Escoliosis, cifosis
- Espina bífida oculta
- Hernia inguinal
- Dificultad para la deglución
- Vómitos

(Estrada, La O Cabrera, Virelles, Ferrándiz, Ortiz 2001).

3. Displasia diastrófica

El enanismo diastrófico es un síndrome descripto por Lamy y Maroteaux en 1960, cuyo nombre fue reemplazado en 1977 por el de displasia diastrófica. El diagnóstico puede realizarse ecográficamente, desde el segundo trimestre de gestación, o clínicamente, al nacimiento, o en los primeros meses de vida, al observar las características patognomónicas. En niños mayores es más fácil establecerlo por la combinación única de manifestaciones. La displasia diastrófica es un tipo de enanismo frecuente sólo en Finlandia (1-2% de la población), pero raro en el resto del mundo; en Estados Unidos se comunicó en 1 cada 500,000 nacimientos. Presenta alteraciones esqueléticas desde la columna cervical hasta los pies y variantes clínicas con diferente grado de afectación, que se interpretan como expresiones diferentes de un mismo trastorno genético.

Se trata de una condrodisplasia de herencia autosómica recesiva en la cual las nuevas mutaciones representan sólo el 5%.

Clínicamente presentan una fascie típica (que se ha llamado de ángel enano), con frente ancha, mejillas rellenas, puente nasal angosto, mandíbula cuadrada y pequeña que, al sonreír, permite que se expongan muchos dientes. Las características principales que este síndrome presenta al nacer o posteriormente son: miembros extremadamente cortos a expensas de su parte proximal o media; paladar hendido de forma parcial o completa; orejas en forma de coliflor debido a tumefacción quística con ampollas que drenan y posteriormente se calcifican (patognomónicas en un 85%); deformidad y contracción articular progresiva con limitación del movimiento y tendencia a la subluxación (caderas, rodillas, tobillos, hombros y codos); dislocación progresiva de la cadera con osteoartritis posterior; deformidad progresiva de las manos, con desviación cubital, pulgar abducido y corto y articulaciones interfalángicas rígidas; pie con deformidades graves: varoequino, equino, valgo, metatarso adductus con el primer dedo desplazado en forma análoga a la del pulgar; encorvamiento progresivo de la columna vertebral (80%) con cifosis y escoliosis; y cambios degenerativos tempranos de las articulaciones (Duro y Piccone 2007).

4. Artrogriposis múltiple congénita

El síndrome fue citado inicialmente por Otto en 1841, pero su primera descripción completa se debe a Stern en 1923. Respecto a su etiología, puede ser consecuencia de numerosas enfermedades: a) afección del sistema nervioso, central o periférico; b) afección del sistema muscular; c) afección del tejido conectivo y de la piel; d) secundario a malformaciones esqueléticas, y e) secundario a oligohidramnios o bridas amnióticas.

Suelen ser de presentación esporádica, pero existe un tipo recesivo miógeno (distrofia, aplasia o miopatía) al que pertenecen casi todos los casos y otro dominante neurógeno. La incidencia del síndrome es de 1/5.000 a 1/10.000 recién nacidos.

El diagnóstico prenatal ha sido realizado clásicamente mediante radiología, ecografía y fetoscopía. Estas anomalías se caracterizan por su presencia

ecográfica en el segundo trimestre, ya que es muy difícil visualizar en el primer trimestre contracturas articulares fijas, inmóviles, fundamentalmente de los miembros y, además, en posiciones bizarras.

Se trata sobre todo de contracturas en flexión y persistentes que crean deformaciones de las mismas. Éstas se presentan de forma primaria o clásica, o integrando parte de otros síndromes o malformaciones.

Cuando afecta a las articulaciones de los miembros inferiores, las piernas presentan las caderas en flexión y puede haber luxación congénita, las rodillas hiperextendidas, pero muy juntas y los pies equinosvaros. La imagen clásica suele revelar mano zamba, pie equino varo y posición fetal de buda.

Generalmente, las deformaciones son simétricas y en muchos casos están comprometidas las 4 extremidades, aunque en un número menor sólo afecta a las articulaciones de los miembros inferiores. La severidad de las lesiones aumenta distalmente, siendo mayor en manos y pies (Moreno, Meza, Chávez, Rodríguez, Rodríguez 2014).

5. Síndrome de Streeter

El síndrome de las bandas de constricción amniótica es una anomalía rara y de etiología aún controvertida. Se manifiesta como bandas anulares concéntricas en las extremidades superiores o inferiores y algunas veces en el tronco o abdomen. La variada gama de presentación clínica se manifiesta desde un simple anillo de constricción en los dedos hasta formas graves como las amputaciones. No tiene predilección por sexo o raza. Algunos autores, mencionan una alta incidencia de prematuridad y bajo peso al nacer (Jaimes, Ricaldi, Guizada 2007).

VI. DISEÑO METODOLÓGICO

a. Tipo de estudio

Descriptivo, retrospectivo.

b. Área de estudio

Unidad de recién nacidos del Hospital Nacional de Chiquimula.

c. Universo

Se incluyó para el estudio, expedientes clínicos de todos los pacientes con diagnóstico de pie equino varo aducto congénito, atendidos en el Hospital Nacional de Chiquimula, durante el período de enero de 2012 a diciembre de 2016.

d. Sujeto u objeto de estudio

El objeto de estudio se conformó por los expedientes clínicos de neonatos que presentaron pie equino varo aducto congénito, atendidos en el Hospital Nacional de Chiquimula, durante el período de enero de 2012 a diciembre de 2016.

e. Criterios de inclusión

Expedientes clínicos de pacientes menores o iguales a 28 días de vida, de ambos sexos, diagnosticados con pie equino varo aducto congénito, atendidos en el Hospital Nacional de Chiquimula, durante el período de enero de 2012 a diciembre de 2016.

f. Criterios de exclusión

- Pacientes con diagnóstico de pie equino varo, mayores de 28 días de edad

- Pacientes con diagnóstico de pie equino varo, que hayan sido diagnosticados fuera del período de estudio (enero de 2012 a diciembre 2016).
- Pacientes los cuales no se pudo obtener número de registro clínico y/o que no cuenten con expediente clínico en el departamento de estadística del Hospital Nacional de Chiquimula.

g. Variables estudiadas

- Pie equino varo aducto congénito
- Caracterización clínica.

h. Operacionalización de variables

Variable	Definición	Indicador	Tipo de variable	Escala de medición
Pie equino varo aducto congénito	Malformación congénita en la que el pie se deforma en equino y varo del retropie y aducto y supino del antepie, pudiendo asociar un mayor o menor componente de cavo.	Pie equino Pie varo Pie aducto Pie cavo	Cualitativa Cualitativa Cualitativa Cualitativa	Nominal Nominal Nominal Nominal

‘Caracterización clínica	Conjunto de características que se asocian a una enfermedad específica y orientan al médico para su diagnóstico.	Género Etnia Peso al nacer Antecedentes gineco-obstétricos Antecedente familiar ortopédico Miembro inferior afectado Anomalías congénitas asociadas Síndromes congénitos coexistentes	Cualitativa Cualitativa Cualitativa Cualitativa Cualitativa Cualitativa Cualitativa Cualitativa	Nominal Nominal Nominal Nominal Nominal Nominal Nominal Nominal

i. Técnicas e instrumentos de recolección de datos

Para la recolección de datos se revisaron las fichas clínicas de todos los pacientes que cumplieron con los criterios de inclusión establecidos con anterioridad, registrándose por medio de una boleta de recolección de datos (Anexo 1). Dicha boleta cuenta con las siguientes divisiones: género, etnia, antecedente familiar sobre pie equino varo aducto congénito, miembro inferior afectado, antecedentes gineco-obstétricos, anomalía congénita asociada, síndromes congénitos asociados, peso en gramos al nacer del recién nacido.

j. Procedimientos para la recolección de información

Luego de la aprobación del tema de investigación se solicitó al director del Hospital Nacional de Chiquimula y al comité de ética de dicho hospital la autorización para la realización de la investigación y el acceso para la revisión de expedientes clínicos del departamento de estadística del hospital descrito.

Se realizó una revisión detallada a los expedientes clínicos de pacientes neonatos diagnosticados con pie equino varo aducto congénito en base a los criterios de inclusión establecidos con anterioridad.

k. Plan de análisis

Se realizó el análisis estadístico de la siguiente manera:

Primero: Posterior a la recolección de la información, se ordenaron las boletas de recolección de datos por año.
Segundo: Se procedió a ordenar los datos según las variables incluidas en la operacionalización de las variables.
Tercero: Se tabularon los datos en Microsoft Excel 2010.
Cuarto: Se procesaron los datos en frecuencias simples para realizar análisis de la información de cada variable.
Quinto: Se realizaron gráficas para expresar cada variable.

l. Procedimientos para garantizar los aspectos éticos de la investigación

La información obtenida en la boleta de recolección de datos se manejó confidencialmente sin mencionar nombres y apellidos de los pacientes.

m. Cronograma

Mes / Actividad	2017																			
	Febrero				Marzo				Abril				Mayo				Junio			
	1	2	3	4	1	2	3	4	1	2	3	4	1	2	3	4	1	2	3	4
Planteamiento del problema																				
Solicitud de aprobación del tema																				
Aprobación del tema																				
Elaboración del protocolo de investigación																				
Revisión del protocolo																				
Aprobación del protocolo																				
Trabajo de campo																				
Tabulación y análisis de resultados																				
Elaboración del informe final																				
Revisión del informe final																				
Aprobación del informe final																				

FUENTE: Elaboración propia

n. Recursos

1. Humanos

- Investigador: Edin Roberto Vargas Medina
- Catedrático de tesis: Dr. Carlos Iván Arriola Monasterio
- Asesor de tesis: Dr. Silver Ramos Ayala
- Organismo Coordinador de Trabajos de Graduación de Medicina (OCTGM).

2. Físicos

- Expediente clínico del paciente
- Archivo del departamento de estadística, lápiz, lapiceros, hojas papel bond, fotocopias**,** libros de texto, internet, laptop, memoria USB**.**

3. Financieros

Se estableció el siguiente presupuesto:

Descripción	**Cantidad**
Transporte	Q. 900.00
Alimentación	Q. 650.00
Fotocopias e Impresiones	Q. 350.00
Informes	Q. 600.00
Internet	Q. 250.00
Lápiz/Lapiceros	Q. 10.00
TOTAL	**Q. 2,760.00**

VII. PRESENTACIÓN DE RESULTADOS

Gráfica 1. Distribución según el género de pacientes neonatos con diagnóstico de pie equino varo aducto congénito en el servicio de Recién Nacidos del Hospital Nacional de Chiquimula durante el período de enero de 2012 a diciembre de 2016.

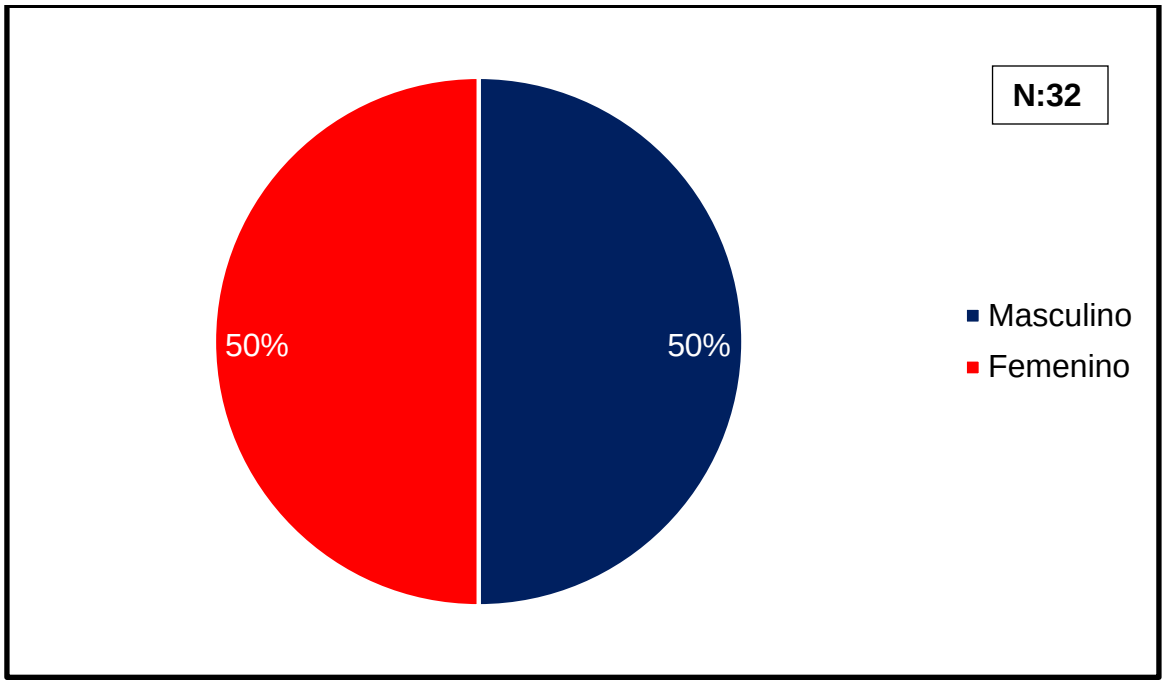

Fuente: Boleta de recolección de datos 2017.

En esta gráfica se observa que no hay diferencia entre ambos géneros, con 50% (16 pacientes) de los casos el género masculino y 50% (16 pacientes) correspondientes al género femenino.

Gráfica 2. Distribución según la etnia de pacientes neonatos con diagnóstico de pie equino varo aducto congénito en el servicio de Recién Nacidos del Hospital Nacional de Chiquimula durante el período de enero de 2012 a diciembre de 2016.

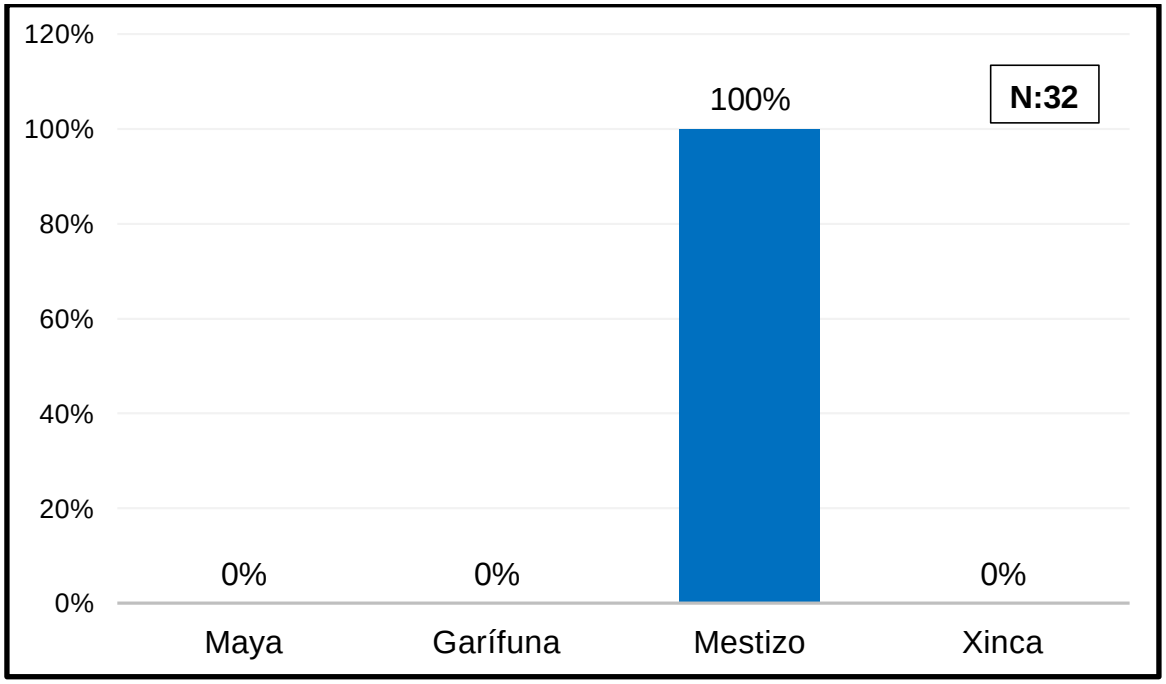

Fuente: Boleta de recolección de datos 2017.

En esta gráfica se describe que el 100% (32 pacientes) de los pacientes eran de etnia mestiza.

Gráfica 3. Distribución según antecedente ortopédico familiar de pacientes neonatos con diagnóstico de pie equino varo aducto congénito en el servicio de Recién Nacidos del Hospital Nacional de Chiquimula durante el período de enero de 2012 a diciembre de 2016.

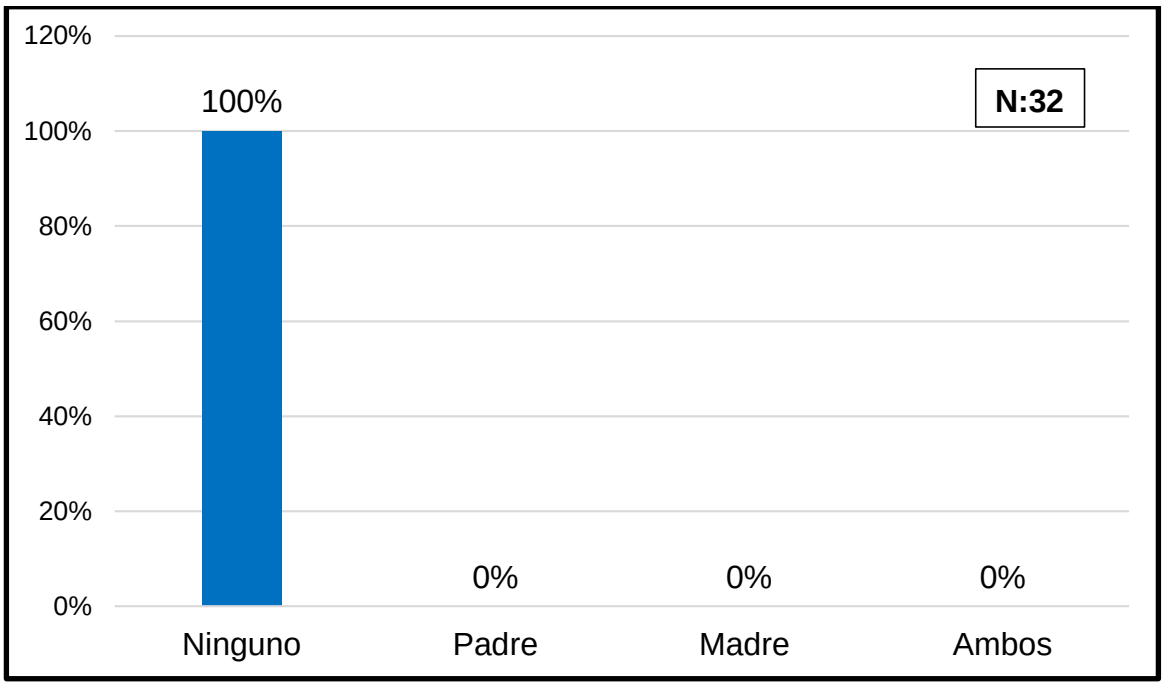

Fuente: Boleta de recolección de datos 2017.

En esta gráfica se demuestra que el 100% (32 pacientes) no tenía ningún antecedente ortopédico familiar.

Gráfica 4. Distribución según miembro inferior afectado de pacientes neonatos con diagnóstico de pie equino varo aducto congénito en el servicio de Recién Nacidos del Hospital Nacional de Chiquimula durante el período de enero de 2012 a diciembre de 2016.

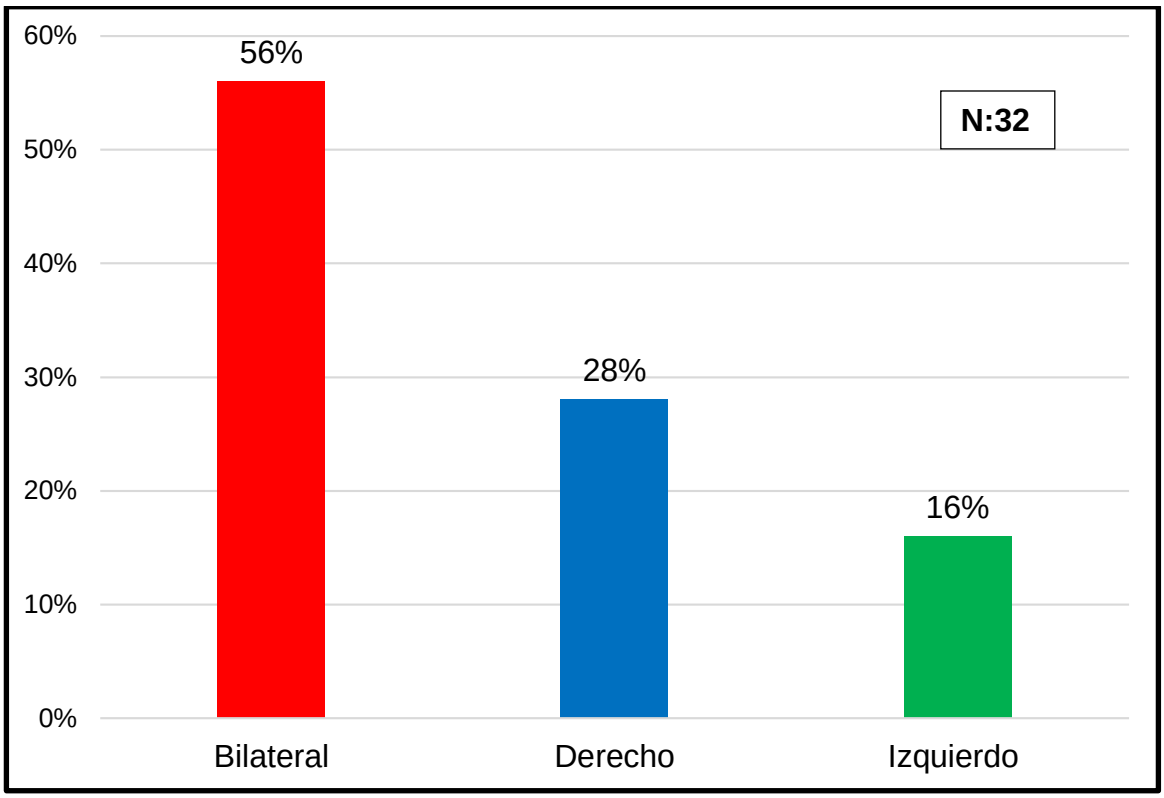

Fuente: Boleta de recolección de datos 2017.

En esta grafica se demuestra que el 56% (18 pacientes) tenían afección en ambos miembros inferiores, el 28% (9 pacientes) afección del miembro inferior derecho y el 16% (5 pacientes) con el miembro inferior izquierdo afectado.

Gráfica 5. Distribución según antecedentes gineco-obstétricos de pacientes neonatos con diagnóstico de pie equino varo aducto congénito en el servicio de Recién Nacidos del Hospital Nacional de Chiquimula durante el período de enero de 2012 a diciembre de 2016.

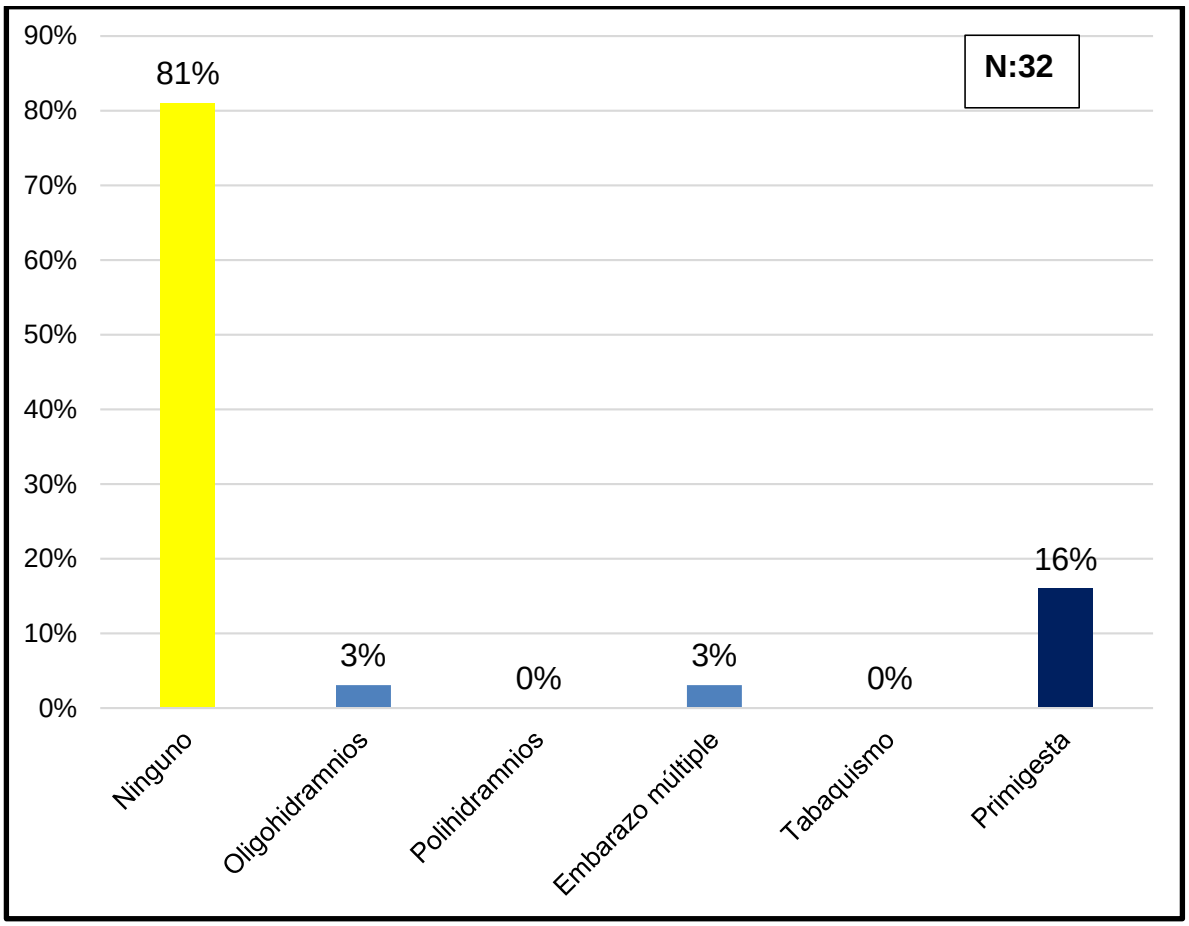

Fuente: Boleta de recolección de datos 2017.

En esta gráfica se determina que el 81% (26 pacientes) no tenían ningún antecedente gineco-obstétrico, el 16% (5 pacientes) tenían el antecedente de madre primigesta y el 3% (un paciente) con antecedente de embarazo múltiple y oligohidramnios.

Gráfica 6. Distribución según anomalía congénita asociada de pacientes neonatos con diagnóstico de pie equino varo aducto congénito en el servicio de Recién Nacidos del Hospital Nacional de Chiquimula durante el período de enero de 2012 a diciembre de 2016.

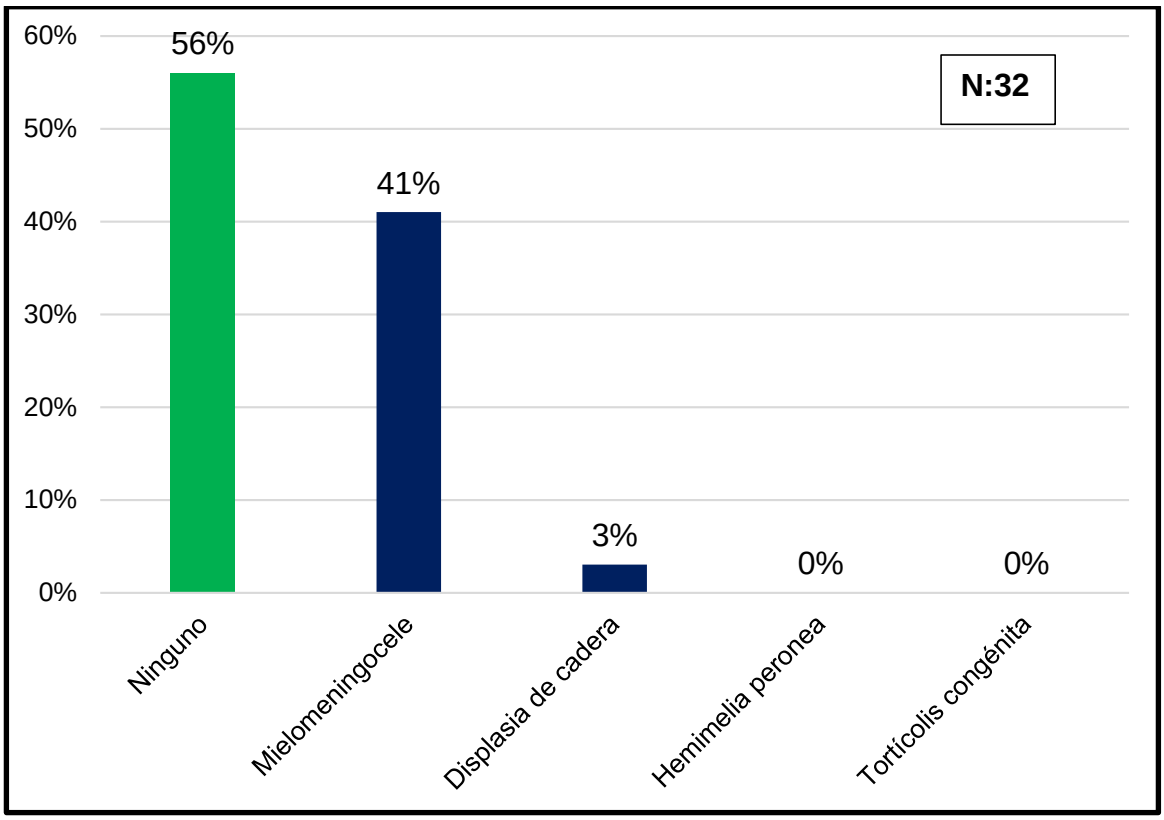

Fuente: Boleta de recolección de datos 2017.

En esta gráfica se observa que el 56% (18 pacientes) no tenían ninguna anomalía congénita asociada, el 41% (13 pacientes) tenían mielomeningocele como anomalía congénita asociada y el 3% (un paciente) con displasia de cadera.

Gráfica 7. Distribución según síndromes congénitos asociados de pacientes neonatos con diagnóstico de pie equino varo aducto congénito en el servicio de Recién Nacidos del Hospital Nacional de Chiquimula durante el período de enero de 2012 a diciembre de 2016.

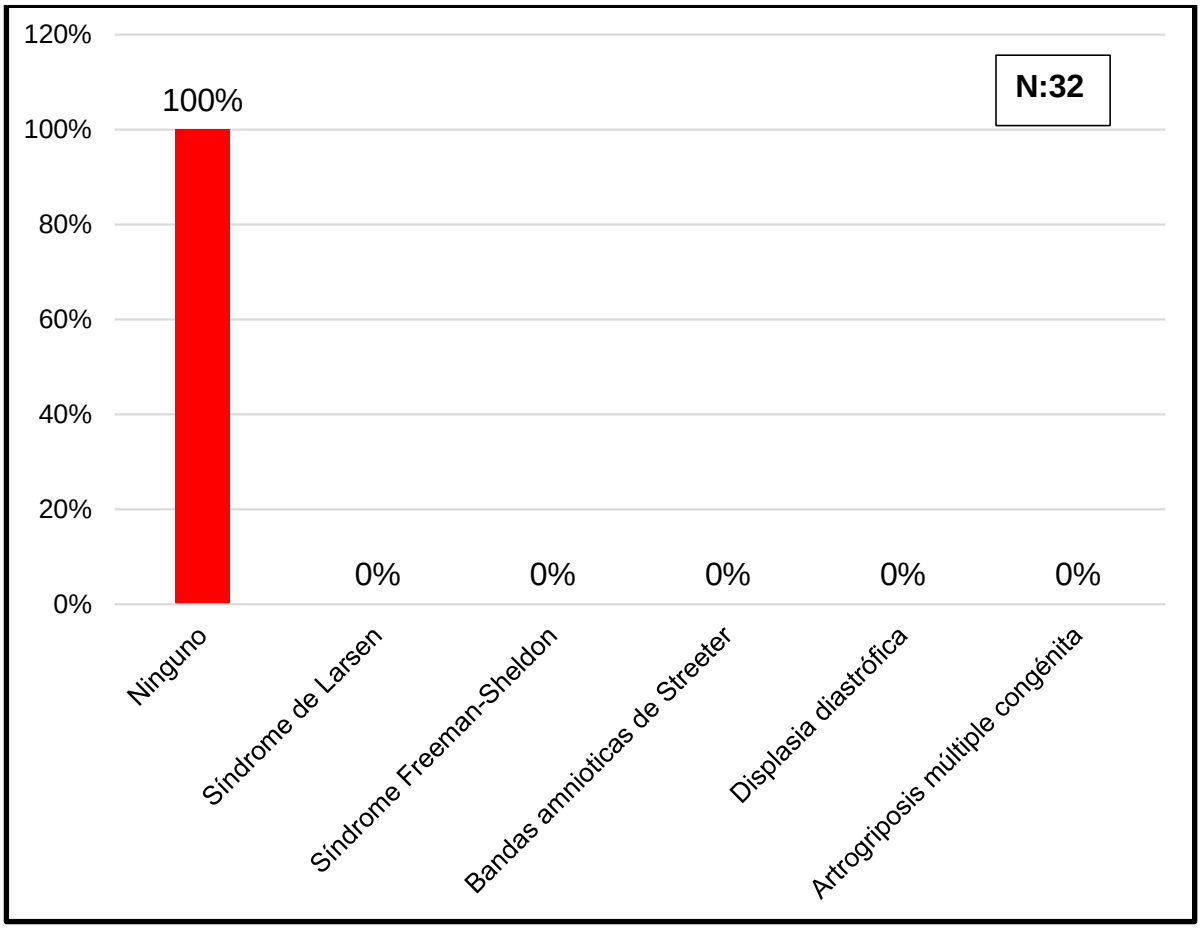

Fuente: Boleta de recolección de datos 2017.

En esta gráfica se determina que el 100% (32 pacientes) no tenían ningún síndrome congénito asociado.

Gráfica 8. Distribución según peso en gramos al nacer de pacientes neonatos con diagnóstico de pie equino varo aducto congénito en el servicio de Recién Nacidos del Hospital Nacional de Chiquimula durante el período de enero de 2012 a diciembre de 2016.

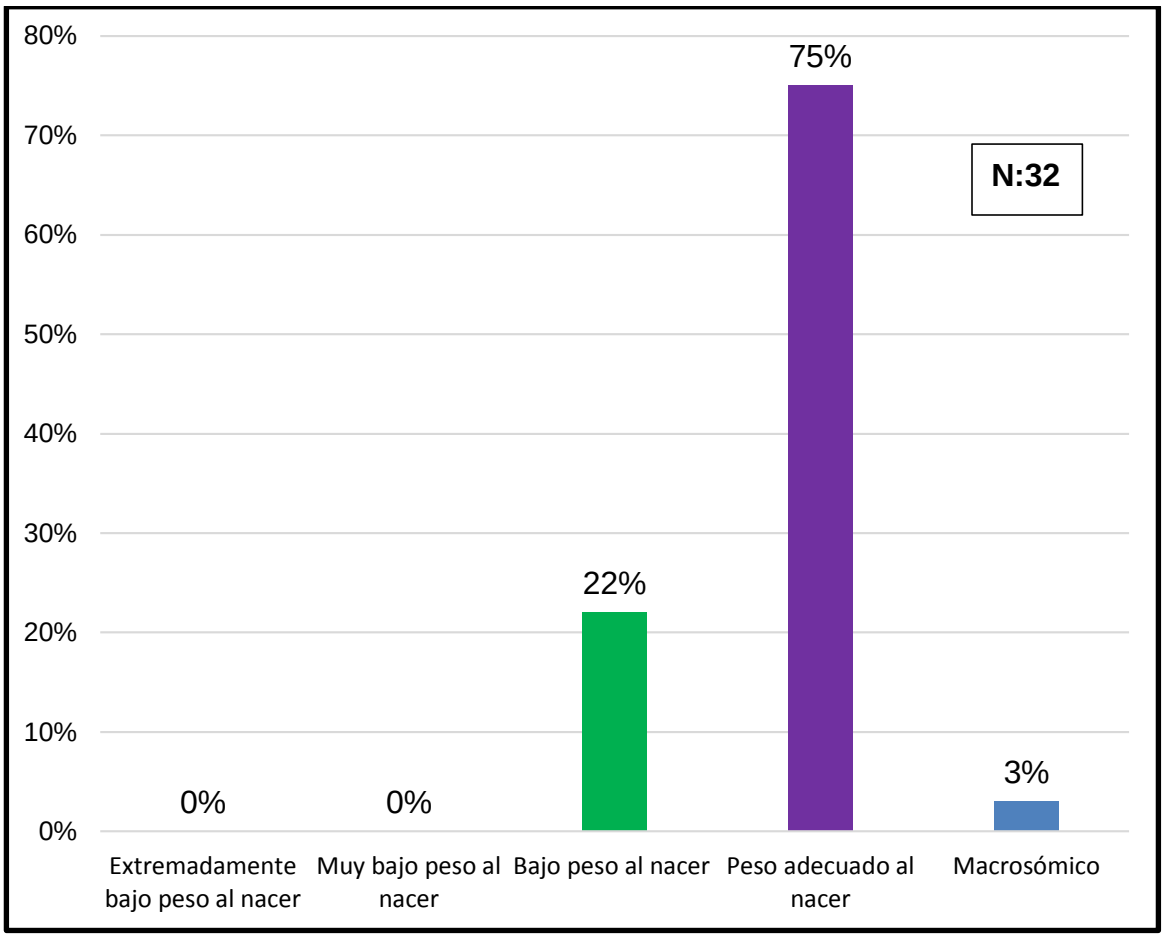

Fuente: Boleta de recolección de datos 2017.

En esta gráfica se muestra que el 75% (24 pacientes) nacieron con peso adecuado, 22% (7 pacientes) con bajo peso y 3% (un paciente) con macrosomía.

VIII. ANÁLISIS E INTERPRETACIÓN DE RESULTADOS

La presente investigación, consistió en un estudio de tipo descriptivo retrospectivo de corte transversal, para la caracterización clínica de neonatos con pie equino varoaducto congénito atendidos en la Unidad de Recién Nacidos del Hospital Nacional de Chiquimula. El período de estudio comprendió desde enero de 2012 a diciembre de 2016, teniendo una población total de 43 expedientes clínicos procediendo a revisarlos detalladamente de los cuales sólo el 74% (32 expedientes) fueron diagnosticados en el período neonatal (pacientes menores o iguales a 28 días de vida).

No existió predominio en el género de los pacientes estudiados, ambos con 50%, contrario a lo establecido en otros estudios que establece que la relación es de 2:1 de sexo masculino al sexo femenino (Staheli 2009), esto debido a que en este departamento es muy similar el sexo femenino (52%) con el masculino (48%) (Wikiguate 2016).

La etnia que predominó fue mestizo con 100%, ello debido a que la mayoría (93%) de la población de este departamento pertenece a esta etnia (Wikiguate 2016).

No se encontró ningún antecedente ortopédico familiar sobre pie equino varo aducto congénito, el cual según la literatura establecida es de aproximadamente en un 10%, pudiendo ser que en esta región de estudio no esté relacionado el antecedente ortopédico familiar con pie eqino varo aducto congénito (Staheli 2009).

Se obtuvo que la mayoría de pacientes tuvo afección bilateral de los miembros inferiores en 56% de los casos, seguido de miembro inferior derecho con 28%, datos que guardan relación con la teoría descrita (Staheli 2009).

En los antecedentes gineco-obstétricos se obtuvo que el 16% tenía antecedente de madre primigesta que puede deberse a la teoría de la posición defectuosa dentro del útero por acción de fuerzas mecánicas, debido a que este

órgano es de menor tamaño a la de las multíparas. En 3% se encontró antecedente de embarazo múltiple y oligohidramnios, también pudiéndose relacionar a la teoríade la posición defectuosa dentro del útero por acción de fuerzas mecánicas descrita por Parker y Shattock (1884), Nutt (1925) y Denis Browne (1933, 1936 y 1955). Sin embargo hay estudios que refieren que no existe relación de estos antecedentes con el aumento de la incidencia de pie equino varo aducto congénito (Búcaro 2016).

La anomalía congénita que más se asoció a esta patología fue mielomeningocele en 41% de los casos, ello debido a que en Guatemala las gestantes no llevan un control prenatal adecuado o lo inician en períodos tardíos, lo que resulta en déficit de ácido fólico para el feto, que es la principal causa de las anomalías del tubo neural según los estudios realizados (Aparicio 2008). El 3% de los pacientes presentó displasia de cadera (Jiménez 2008), que también tuvo antecedente de oligohidramnios, lo que se relaciona con la teoría de la posición defectuosa dentro del útero por acción de fuerzas mecánicas descritas por Parker y Shattock (1884), Nutt (1925) y Denis Browne (1933,1936 y 1955).

No se encontró ningún síndrome congénito asociado a esta patología en este estudio, debido a que la incidencia de estos síndromes es muy baja a nivel mundial y que su diagnóstico es difícil, por lo que se requiere de médicos especialistas con amplio conocimiento para determinarlos (Estrada et al 2001) (Duro y Piccone 2007) (Moreno et al 2014) (Jaimes et al2007).

El 3% de los pacientes se encontró con macrosomía relacionada a pie equino varo aducto congénito, pudiendo deberse a la teoría en la que fuerzas mecánicas actúan sobre el útero descrita por Parker y Shattock (1884), Nutt (1925) y Denis Browne (1933, 1936 y 1955). Aunque otros estudios revelan que la incidencia de pie equino varo no aumenta con macrosomía (Búcaro 2016).

IX. CONCLUSIONES

1. De los 32 casos sometidos a estudio, se determinó que existió igualdad en el género estudiado, ambos con 50%; el 100% de los pacientes fue de etnia mestiza y sin antecedentes ortopédicos familiares.

2. Se establece que la principal afección de pie equino varo aducto congénito fue a nivel bilateral en 56%. El principal antecedente gineco-obstétrico relacionado con esta patología fue madre primigesta con 16%, seguido de embarazo múltiple y oligohidramnios con 3%.

3. La anomalía congénita que más se relacionó con pie equino varo aducto congénito fue mielomeningocele con 41%, seguido de displasia de cadera con 3%. No se encontró ningún síndrome congénito asociado a pie equino varo aducto congénito.

4. El 75% de los pacientes estudiados tuvieron un peso adecuado al nacer, 22% tuvieron bajo peso al nacer y 3% presentó macrosomía.

X. RECOMENDACIONES

1. A las autoridades de los centros y puestos de salud del municipio de Chiquimula, mejorar el control prenatal de las gestantes y la distribución de ácido fólico durante el embarazo, para así evitar anomalías congénitas como mielomeningocele y con ello disminuir las causas de pie zambo atípico, debido a la relación que entre ellas existe.

2. A los pediatras encargados del servicio de Recién Nacidos, una mejor evaluación de los miembros inferiores de los neonatos para el diagnóstico temprano de pie equino varo aducto congénito, con ello iniciar tratamiento de corrección oportuno y así mejorar el estilo de vida del paciente.

3. Al Departamento de Estadística del Hospital Nacional de Chiquimula, mejorar el archivo de expedientes clínicos, incluyendo todos los diagnósticos que el paciente presente según CIE-10, para así facilitar cualquier investigación que se desee realizar en este nosocomio.

XI. PROPUESTA

TÍTULO

Pie equino varo aducto congénito

INTRODUCCIÓN

El pie equino varo aducto congénito es una patología ortopédica en la que existen malformaciones características en la anatomía del pie. Su etiología sigue siendo idiopática. Tiene una incidencia aumentada en países en vías de desarrollo como Guatemala (aproximadamente 80%). Se da principalmente en el sexo masculino con relación 2:1 al femenino; su afección se encuentra en más de 50% a nivel bilateral. Su diagnóstico se realiza al momento de nacer, el cual es primordialmente clínico e incluye: pie equino, pie varo, pie aducto y pie cavo. La importancia de un diagnóstico al momento de nacer de esta patología podológica radica en las posibles complicaciones que el paciente puede tener en su bipedestación en edades mayores y que su corrección en períodos tardíos produce mayores gastos al sistema de salud.

OBJETIVO

Facilitar el diagnóstico temprano de pie equino varo aducto congénito en neonatos.

JUSTIFICACIÓN

Debido a que hubo pacientes que no pudieron ser diagnosticados al momento de nacer (26%), se presentará un algoritmo actualizado, tomado de la Asociación Zamorana de Cirugía Ortopédica y Traumatología de España, el cual brinda un aporte sobre la epidemiología, factores de riesgo, diagnóstico y tratamiento de pie equino varo aducto congénito, representándose en una manta vinílica y se reproducirán dos copias de la misma, para colocar en los servicios de Labor y Partos y Sala de Operaciones de Ginecología del Hospital Nacional de Chiquimula.

PIE EQUINO VARO ADUCTO CONGÉNITO

DEFINICIÓN

MALFORMACIÓN CONGÉNITA EN LA QUE EL PIE SE DEFORMA EN EQUINO Y VARO DEL RETROPIE Y ADUCTO Y SUPINO DEL ANTEPIE, PUDIENDO ASOCIAR UN MAYOR O MENOR COMPONENTE DE CAVO.

DIAGNÓSTICO

LAS CARACTERÍSTICAS ESENCIALES DE UN PIE ZAMBO INCLUYEN PIE EQUINO, PIE CAVO, PIE VARO Y PIE ADUCTO.

EPIDEMIOLOGÍA

LA INCIDENCIA DE ESTA PATOLOGÍA ES DE 1 POR CADA 1,000 NACIDOS VIVOS. SE PRESENTA BILATERAL EN UN 50%. CUANDO ES DE PRESENTACIÓN UNILATERAL, EL MÁS AFECTADO ES EL PIE DERECHO. ES MÁS COMÚN EN SEXO MASCULINO CON UNA RELACIÓN 2 A 1 CON SEXO FEMENINO

EN UN ESTUDIO REALIZADO EN EL HOSPITAL NACIONAL DE CHIQUIMULA, DURANTE EL PERÍODO DE 2012 A 2016, DE 32 PACIENTES CON PIE EQUINO VARO, ADUCTO CONGÉNITO EL 41% (13) PRESENTÓ MIELOMENINGOCELE ASOCIADO.

TRATAMIENTO

MÉTODO PONSETI

QUIRÚRGICO

ETIOLOGÍA

DE CAUSA IDIOPÁTICA (EXISTEN SÓLO TEORÍAS). DE CAUSA HEREDITARIA (CUANDO UNO DE LOS PADRES TIENE PIE ZAMBO, LA POSIBILIDAD DE TENER UN NIÑO AFECTADO ES DEL 4%. CUANDO LOS DOS PADRES TIENEN LA DEFORMIDAD, LA PROBABILIDAD QUE UN NIÑO SERÍA AFECTADO ES 30%).

ROBERTO VARGAS (TESISTA DE MÉDICO Y CIRUJANO)
DR. CARLOS ARRIOLA (SUPERVISOR DE TESIS)
DR. SILVER RAMOS (ASESOR DE TESIS)

FUENTE: AZACOT (ASOCIACIÓN ZAMORANA DE TRAUMATOLOGÍA Y ORTOPEDIA, ESPAÑA) 2012.

XII. BIBLIOGRAFÍAS

Alvarado Alvarado, LA; Ramírez Cajas, IP 2012. Técnica de liberación posteromedial y método de Ponseti en el tratamiento de pie equinovaro (en línea). Tesis Lic. Guatemala, USAC, Facultad de Ciencias Médicas. 80 p. Consultado 15 mar. 2017. Disponible en http://biblioteca.usac.edu.gt/tesis/05/05_8905.pdf

Aparicio Meix, JM. 2008. Espina bífida (en línea). *In* Protocolos de Neurología. 2 ed. España, AEP. p. 129-134. Consultado 23 mar. 2017. Disponible en https://www.aeped.es/sites/default/files/documentos/18-espina.pdf

AZACOT (Asociación Zamorana de Cirugía Ortopédica y Traumatología, España). 2012. Pie cavo y pie zambo (en línea, sitio web). España. Consultado 15 mar. 2017. Disponible en http://www.traumazamora.org/ortoinfantil/cavozambo/cavozambo.htm

Búcaro Echeverría, LE. 2016. Resultados del tratamiento con el método Ponseti en pacientes con pie equino varo (en línea). Tesis M.Sc. Guatemala, USAC, Facultad de Ciencias Médicas. 57 p. Consultado 12 feb. 2017. Disponible en http://biblioteca.usac.edu.gt/tesis/05/05_10081.pdf

Católica del Norte Fundación Universitaria, Colombia. 2010. Instrumento de caracterización de experiencias (en línea). Santa Rosa de Osos, Antioquía, Colombia, Universitaria Católica del Norte. 4 p. Consultado 12 feb. 2017. Disponible en http://www.ucn.edu.co/sistema-investigacion/Documents/instrumento%20para%20caracterizar%20experiencias.pdf

Duro, E; Piccone, E. 2007. Displasia diastrófica: un raro tipo de osteocondrodisplasia (en línea). Archivos Argentinos Pediátricos 105(2):143-153. Consultado 23 mar. 2017. Disponible en http://www.scielo.org.ar/pdf/aap/v105n2/v105n2a10.pdf

Estrada Sarmiento, ME; La O Cabrera, A; Virelles Espinosa, I; Ferrándiz Guerra, S; Ortiz Castellanos, E. 2001. Síndrome de Freeman-Sheldon: revisión bibliográfica (en línea). Revista Cubana de Pediatría 73(4):230-235. Consultado 23 mar. 2017. Disponible en http://scielo.sld.cu/pdf/ped/v73n4/ped06401.pdf

García Gutiérrez, NG; Calderón Govantes, A; Santillán Hernández, Y; Zaragoza Arévalo, GR. 2009. Hemimeliaperonea: revisión de la bibliografía a propósito de un caso (en línea). Revista de Especialidades Médico-Quirúrgicas14(3):141-144. Consultado 23 mar. 2017. Disponible en http://www.redalyc.org/pdf/473/47312183007.pdf

González Gil JM, García Martínez DA, González Salgado O. 2000. Luxaciones congénitas múltiples o síndrome de Larsen: presentación de tres casos (en línea). Revista Cubana de Ortopedia y Traumatología 14(1-2):62-65. Consultado 23 mar. 2017. Disponible en http://bvs.sld.cu/revistas/ort/vol13_1-2_00/ort131-200.pdf

González Gil, JM; González Salgado, O; Barranco Martínez, LO. 2001. Tortícolis infantil: nuevas perspectivas en su tratamiento (en línea). Revista Cubana de Ortopedia y Traumatología 15(1-2):65-70. Consultado 23 mar. 2017. Disponible en http://scielo.sld.cu/pdf/ort/v15n1-2/ort13101.pdf

Jaimes Ch, JL; Ricaldi, E; Guizada, J. 2007. Bandas de constricción amniótica (en línea). Revista Boliviana de Ortopedia y Traumatología 17(1):14-17. Consultado 23 mar. 2017. Disponible en http://www2.bago.com.bo/sbolot/html/vol17_1/vol17-1-bandasconstriccion.pdf

Jiménez, R. 2008. Luxación congénita de cadera (en línea). *In* Protocolo de Neonatología. 2 ed. España, AEP. p. 457-460. Consultado 23 mar. 2017. Disponible en https://www.aeped.es/sites/default/files/documentos/48.pdf

Márquez Carvajal, C. 2012. Resultados del método Ponseti en niños menores de 1 año con PEVAC aplicado en el CEMEV (en línea). Tesis M.Sc. Veracruz, México, Universidad Veracruzana, CEMEV. 31 p. Consultado 12 feb. 2017. Disponible en http://www.uv.mx/orcem/files/2013/02/TESIS-PEVAC.pdf

Moreno Sampayo, G; Meza Resendíz, MA; Chávez Rede, ME; Rodríguez Bonito, R; Rodríguez Balderrama, I. 2014. Artrogriposis múltiple congénita: recién nacido con múltiples contracturas articulares (en línea). Archivos de Investigación Materno Infantil 6(1):18-21. Consultado 23 mar. 2017. Disponible en http://www.medigraphic.com/pdfs/imi/imi-2014/imi141d.pdf

MSPAS (Ministerio de Salud Pública y Asistencia Social, Guatemala). 2017. Reseña histórica del Hospital Nacional de Chiquimula (en línea, sitio web). Guatemala, Hospital de Chiquimula “Carlos Manuel Arana Osorio”. Consultado 23 mar. 2017. Disponible enhttp://www.hospitalchiquimula.gob.gt/portal/node/1

Noonan, KJ; Richards, BS. 2004. Tratamiento conservador del pie zambo idiopático (en línea). Journal of the American Academy of Orthopaedic Surgeons (Edición Española) 3:20-30. Consultado 23 mar. 2017. Disponible en http://sogacot.org/Documentos/PieZamboIdiopatico.pdf

Pérez Abela, AL; Álvarez Osuna, RM; Conde Otero, M; Godoy Abad, N. 2003. Pie equinovaro congénito (en línea). Revista de la Sociedad Andaluzana de Traumatología y Ortopedia 23(1):17-21. Consultado 15 mar. 2017. Disponible en http://www.elsevier.es/es-revista-revista-sociedad-andaluza-traumatologia-ortopedia-130-articulo-pie-equinovaro-congenito-13050475

RAE (Real Academia Española). 2017. Diccionario de la Real Academia Española: caracterizar (en línea, sitio web). 23 ed. España. Consultado 12 feb. 2017. Disponible en http://dle.rae.es/?id=7OpEEFy

Robles, FN. 2012. Tratamiento y rehabilitación de pie equino en niños con encefalopatía crónica no evolutiva (en línea). Tesis Lic. Buenos Aires, Argentina, UFASTA. 80 p. Consultado 12 feb. 2017. Disponible en http://redi.ufasta.edu.ar:8080/xmlui/bitstream/handle/123456789/203/2012_K_018.pdf?sequence=1

Robles Díaz, PR. 2015. Resultado funcional del método Ponseti para pie equino varo (en línea). Tesis M.Sc. Guatemala, USAC, Facultad de Ciencias Médicas. 38 p. Consultado 12 feb. 2017. Disponible en http://biblioteca.usac.edu.gt/tesis/ 05/05_9560.pdf

Salom Taverner, M; Mínguez Rey, MF. 2015. Tratamiento actual del pie zambo (en línea). Revista Española de Cirugía Osteoarticular 50(261):83-86. Consultado 23 mar. 2017. Disponible en http://roderic.uv.es/ bitstream/ handle/10550/47812/83-86.pdf?sequence=1

Skelly, AC; Holt, VL; Mosca, VS; Alderman, BW. 2002. Talipesequinovarus and maternal smoking: a population-based case-control study in Washington state (enlínea). Revista Teratology 66(2):91-100. Consultado 13 may. 2017. Disponible en https://www.ncbi.nlm.nih.gov/pubmed/12210013

Staheli, L. 2009. Pie zambo: el método de Ponseti (en línea). Seattle, Washington Estados Unidos, Global HELP. 32 p. Consultado 12 feb. 2017. Disponible en http://www.global-help.org/publications/books/ help_cfponseti spanish.pdf

Torres-Gómez, A; Saleme Cruz, J. 2011. Etiología molecular del pie equino varo aducto congénito (en línea). Revista Mexicana de Ortopedia Pediátrica 13(1):5-9. Consultado 15 mar. 2017. Disponible en http://www.medigraphic.com/pdfs/opediatria/op-2011/op111b.pdf

Wikiguate. 2016. Chiquimula (municipio) (en línea, sitio web). Guatemala. Consultado15 mar. 2017. Disponible enhttp://wikiguate.com.gt/chiquimula-municipio/

UNIVERSIDAD DE SAN CARLOS DE GUATEMALA CENTRO UNIVERSITARIO DE ORIENTE CHIQUIMULA BIBLIOTECA

XIII. ANEXOS

ANEXO I

BOLETA DE RECOLECCIÓN DE DATOS

UNIVERSIDAD DE SAN CARLOS DE GUATEMALA

CENTRO UNIVERSITARIO DE ORIENTE

MÉDICO Y CIRUJANO

CARACTERIZACIÓN CLÍNICA DE NEONATOS CON PIE EQUINO VARO ADUCTO CONGÉNITO EN EL HOSPITAL NACIONAL DE CHIQUIMULA

INTRODUCCIÓN

Esta boleta de recolección de datos fue elaborada en base a los principales factores etiológicos asociados al desarrollo de pie equino varo aducto congénito que se describe en la literatura a nivel mundial. # Boleta: _____

No. de registro clínico: _____

1. **Género**

   M

   F

2. **Etnia**

   Maya

   Garífuna

   Mestizo

   Xinca

3. **Antecedente ortopédico familiar sobre pie equino varo aducto congénito**

   Padre ☐ Ambos ☐

   Madre ☐ Ninguno ☐

4. **Miembro inferior afectado**

   Derecho ☐ Bilateral ☐

   Izquierdo ☐

5. **Antecedentes gineco-obstétricos**

Oligohidramnios ☐

Polihidramnios ☐

Embarazo múltiple ☐

Tabaquismo ☐

Primigesta ☐

Ninguno ☐

6. **Anomalía congénita asociada**

Mielomeningocele ☐

Displasia de cadera ☐

Hemimeliaperonea ☐

Tortícolis congénita ☐

Ninguna ☐

7. **Síndromes congénitos asociados**

Síndrome de Larsen ☐

Síndrome Freeman-Sheldon ☐

Bandas amnióticas de Streeter ☐

Displasia diastrófica ☐

Artrogriposis múltiple congénita ☐

Ninguno ☐

8. **Peso en gramos al nacer del recién nacido**

Macrosómico (4,000 gramos o más) ☐

Peso adecuado (entre 2,500 a 3,999 gramos) ☐

Bajo peso al nacer (entre 1,500 a 2,499 gramos) ☐

Muy bajo peso al nacer (entre 1,000 a 1,499 gramos) ☐

Extremadamente bajo peso al nacer (500 a 999 gramos) ☐